
INSTITUTE OF NEUROLOGY
The
ROCKEFELLER
MEDICAL LIBRARY

FOR USE IN LIBRARY
ONLY

INSTITUTE OF NEUROLOGY
ROCKFELLER
MEDICAL
LIBRARY
QUEEN SQUARE, LONDON, WC1N 3BG

Die Sehstörungen bei Schußverletzungen der kortikalen Sehsphäre

Nach Beobachtungen an Verwundeten der letzten japanischen Kriege

von

Dr. Tatsuji Inouye
aus Tokyo

Mit 39 Figuren im Text und 2 Tafeln

Leipzig
Verlag von Wilhelm Engelmann
1909

1908. 9925

Die Sehstörungen bei Schußverletzungen der kortikalen Sehsphäre

Nach Beobachtungen an Verwundeten der letzten japanischen Kriege

von

Dr. Tatsuji Inouye
aus Tokyo

Mit 39 Figuren im Text und 2 Tafeln

Leipzig
Verlag von Wilhelm Engelmann
1909

ROCKEFELLER MEDICAL LIBRARY
INST
THE NA
QUE
CLASS HIST N
ACCN. No. 5390
SOURCE plcopy
DATE March 1974

Vorwort.

Allen Lesern mit beschränkter Zeit möchte ich vor allem den Inhalt des 10. Kapitels empfehlen. Für solche ohne größeres mathematisches Interesse ist der Anfang des 4. Kapitels und Kapitel 5—9 von besonderer Wichtigkeit.

Als sprechender Beweis dafür, von welch hoher Bedeutung die Erfahrungen im Kriege für den Augenarzt sind, können die zahlreichen Veröffentlichungen auf diesem Gebiete gelten. Doch auch für andere Disziplinen sind sie beachtenswert, so vor allem für den Chirurgen, internen Kliniker und Psychiater. Auch vom kriegsgeschichtlichen Standpunkte aus dürfte vorliegende Abhandlung Berücksichtigung verdienen. Denn ich hielt es für wichtig, die Erlebnisse möglichst frisch nach dem Geschehen zu schildern, damit nicht bei einer Bearbeitung dieses Stoffes nach einer Reihe von Jahren von einem Nichtbeteiligten am Kriege etwaige Ungenauigkeiten und Irrtümer sich einschleichen. Ich habe mich bemüht, die Tatsachen rein objektiv darzustellen und möglichst alle theoretischen Erwägungen auszuschalten.

Die Schwere und Grausamkeit des letzten Krieges haben mich veranlaßt, diese meine Erfahrungen zu veröffentlichen. Zugleich haben in mir und allen anderen Ärzten die Gräßlichkeit und Fürchterlichkeit der erlebten Szenen, von denen sich Nichtteilnehmer auch nicht die geringste Vorstellung machen können, den sehnlichen Wunsch erweckt, daß Kriege in Zukunft möglichst verhindert werden möchten, oder, wenn sie nicht zu umgehen sind, daß dann mit aller nur denkbaren Schonung und mit möglichster Verminderung der furchtbaren Leiden und Strapazen für die Teilnehmer gehandelt würde. Sollte meine Arbeit in diesem Sinne einen wenn auch noch so geringen Einfluß haben, so würde mich dies Bewußtsein mit der größten Zufriedenheit erfüllen

Inhaltsübersicht.

Seite

1. Kap. Kurze Vorbemerkung 1
2. Kap. Durchschnittskopf und -gehirn der Japaner 3
3. Kap. Umrechnung der Lage der Verletzung auf das Kopfmodell. . . 12
4. Kap. Die Art und Weise der Verletzung moderner Geschosse; Fälle A—P 16
5. Kap. Die Fälle mit Hemianopsia dextra bzw. sinistra; Fälle 1—4 . . 29
6. Kap. Die Fälle mit Hemianopsia inferior; Fälle 5—11 42
7. Kap. Die Fälle mit Hemianopsia quadrata; Fälle 12—16 59
8. Kap. Die Fälle mit Scotoma pericentrale bzw. paracentrale; Fälle 17—21 65
9. Kap. Die Fälle, die sich nicht in die früheren Kapitel einfügen lassen; Fälle 22—30 82
10. Kap. Zusammenfassung und Epikrise 89
11. Kap. Kraniokoordinometer; graphische Darstellung des Gesichtsfeldes. 97
12. Kap. Die flächentreuen Darstellungen der Sehsphäre 103

Literaturverzeichnis 112
Erklärung der Abbildungen, Fig. 40–54. 114
Tafel I, Fig. 40–46.
Tafel II, Fig. 47–54.

Es ist mir eine angenehme Pflicht, an dieser Stelle allen Herren aus der Tokyo- und Leipziger Universitäts-Augenklinik — sonders Herrn Prof. KOMOTO, sowie den Herren Geheimrat Prof. SAT und Prof. BIELSCHOWSKY —, die mir bei meiner Arbeit helfend ratend zur Seite gestanden haben, meinen verbindlichsten Dank zusprechen.

Zum Schluß gebührt auch der Verlagsbuchhandlung meine wärı Anerkennung für die vorzügliche Ausstattung dieses Buches.

Leipzig, den 19. August 1908.

TATSUJI INOUY

1. Kapitel.

Kurze Vorbemerkung.

In der deutschen Literatur findet sich infolge der langen Friedenszeit ein bedauerlicher Mangel an solchen Fällen, die durch moderne Geschosse Verletzungen des Gehirns und besonders des Sehzentrums zur Folge hatten. In dieser Arbeit habe ich eine größere Anzahl derartiger interessanter Fälle aus den Kriegen 1900 (Boxer-Aufstand in China) und 1904—05 (russisch-japanisch) zusammengestellt. Die europäische Literatur mußte ich kurz behandeln, damit ich mehr Raum und Zeit für die ausführlichere Behandlung unserer Fälle erhielte.

Dabei ist besonders Rücksicht genommen I. auf die genaue Messung des Gesichtsfeldes, bzw. die genaue graphische Darstellung desselben, II. auf die exakte Lagebestimmung der einzelnen Teile im Kopfe.

I. Das Gesichtsfeld.

Die Gesichtsfelder der Patienten habe ich bei eigenen Fällen meist selbst genau gemessen. Die so gewonnenen Resultate kartographisch zu fixieren, habe ich hier ein Kartennetz oder Gesichtsfeldschema, das aus Meridianlinien und Parallelkreisen besteht, wie folgt gewählt: 1. Auf Projektion der Meridianlinien brauche hier nicht besonders einzugehen. 2. Auf Projektion der Parallelkreise habe ich weder gewöhnliche äquidistante Projektion (Foerster) noch orthogonale Projektion (Hirschberg) angenommen, sondern eine flächentreue oder äquivalente Projektion (Fig. 4—35); die Flächenrelation zweier beliebigen Skotome auf die kugelige Fläche des Perimeters ist dabei gleich derjenigen auf dem ebenen Kartennetze (vgl. Kap. 11).

II. Die Lagebestimmung im Kopfe.

Zur Lagebestimmung müssen wir das rechtwinklige, dreiachsige Koordinatensystem der analytischen Geometrie des Raumes einführen. In der analytischen Geometrie sind diese drei Achsen als 1. x-Achse, 2. y-Achse, 3. z-Achse genannt. In der Anatomie sind diese drei Achsen die transversale (1), die sagittale (2) und die vertikale Achse (3)

benannt. Um Irrtümer zu vermeiden, machen wir darauf aufmerksam, daß im folgenden 1. die x-Achse der transversalen, 2. die y-Achse der sagittalen, 3. die z-Achse der vertikalen gleichgesetzt sind, nach dem Beispiele der gleichen Verwendung dieser Ausdrücke in der analytischen Geometrie.

Der Schnittpunkt der drei Achsen ist der Anfangspunkt oder 0-Punkt. Ich nahm bei Messung des Okzipitallappens als 0-Punkt den Hinterhauptspunkt des Kopfes an, anatomisch: Der auf das Hautniveau projizierte Punkt der Spitze der Protuberantia occipitalis externa bzw. der untersten Spitze der Spina occipitalis nach KOCHER (vgl. Kapitel 11).

Die in diesem Punkte horizontal angelegte Tangente ist die transversale Achse (x-Achse). Ich suchte den Schnittpunkt der Medianebene mit der gemeinschaftlichen Tangente der beiden Margines supraorbitales des Stirnbeins; dieser Punkt wurde auf das Hautniveau projiziert, den ich als Stirnpunkt wählte. Die Verbindungslinie zwischen Hinterhauptspunkt und Stirnpunkt sei die sagittale Achse (y-Achse). Diese sagittale Achse kann man auch auf andere Weise konstruieren, weil ja der Stirnpunkt von verschiedenen Autoren verschieden angegeben wird. Nachdem man die transversale und die sagittale Achse fest bestimmt hat, ist es ohne weiteres klar, daß die vertikale Achse (z-Achse) zu den beiden senkrecht durch den 0-Punkt verlaufen muß.

Wir unterscheiden an jeder Achse eine positive „+“ und eine negative „—“ Richtung, und zwar liegt an der transversalen Achse die positive Richtung nach rechts, an der sagittalen Achse nach vorn, an der vertikalen Achse nach oben.

So kann man nun die Lage eines Punktes im Kopfe genau durch die entsprechenden Koordinaten bestimmen, ausgedrückt durch die Formel (x_1, y_1, z_1); Maßeinheit sei ein Millimeter. Wenn man sich z. B. vorstellt, daß ein Punkt vom 0-Punkt (Hinterhauptspunkt) aus, parallel mit jeder Achse, zuerst nach rechts 60 mm, dann nach vorn 25 mm, dann nach unten 22 mm gewandert wäre, so würde man als Koordinaten des Punktes $x_1 = 60$, $y_1 = 25$, $z_1 = -22$ haben und die Lage des Punktes also durch die Formel $(60, 25, -22)$ ausdrücken.

Ich habe einen Messungsapparat, von mir Kraniokoordinometer (Fig. 40) genannt, konstruiert, um nach oben erwähntem Grundsatz die Koordinaten verschiedener Punkte am Kopfe messen zu können (vgl. Kap. 11). Mehrere Japaner wurden von mir mit diesem Kraniokoordinometer an ihren Köpfen gemessen. Ich bekam dadurch eine Menge von Zahlen und durch diese einen Durchschnitt der japanischen Köpfe. Genau nach dieser Durchschnittszahl habe ich ein Kopfmodell der Japaner (Fig. 42) ausgearbeitet.

Die Lage der Wunde am Kopfe des Patienten habe ich jedoch nicht mit diesem Messungsapparate bestimmt, sondern mit gewöhnlichem Bandmaße. Diese Resultate wurden später auf das Kopfmodell übertragen und angepaßt; dadurch versuchte ich die Lage der Wunde des Patienten auf dem Kopfmodell möglichst genau zu reproduzieren. Durch diese Projektion kann man die Lage des Mittelpunktes der Wunde unter der Formel (x_1, y_1, z_1) verstehen, was für weitere mathematische Behandlung bequem ist.

Wenn es sich speziell um das Sehzentrum handelt, so nimmt man das Gehirnmodell der Japaner, auf welcher die Lage der Fissura calcarina, Fissura parietooccipitalis und Sehstrahlung usw. möglichst genau projiziert ist, in Anspruch. Man forscht damit, wie eine Verletzung, welche man auf dem Kopfmodell liegend denkt, das Gehirnmodell verletzen kann, oder wie zwei Verletzungen des Kopfmodells (Ein- und Ausschußwunde) das Gehirnmodell verletzen können. Dieses Gehirnmodell ist hypothetisch und existiert bei uns wirklich nicht; sondern wir ersetzen es zu unserem Zwecke durch einige Figuren, welche nicht anders als die Figuren der Schnittfläche des hypothetischen Gehirnmodells sind. (Fig. 1 und 2.)

2. Kapitel.

Durchschnittskopf und -gehirn der Japaner.

Um die durchschnittlichen Zahlen der japanischen Köpfe zu bekommen, habe ich diese selbst teils durch das Kraniokoordinometer (Fig. 40), teils durch das gewöhnliche Bandmaß an der Kopfoberfläche lebender japanischer Männer gemessen, wie die Tab. 1 zeigt. Die Maßeinheit sei ein Millimeter. Nach dieser durchschnittlichen Zahl habe ich ein Kopfmodell des Japaners (Fig. 42) modelliert, indem ich von einem japanischen Schädel zunächst ein Negativ, dann ein Positiv durch Gyps herstellte. Dieses Positiv wurde durch Gyps, Gaze und Watte in mehreren Sitzungen verstärkt — mit Rücksicht auf die durchschnittlichen Zahlen von Tab. 1 —; darauf habe ich mit Kleister dünnes, weißes, japanisches Papier geklebt. Zuletzt zeichnete ich mit einer feinen Zeichenfeder sämtliche Parallellinien zur Sagittal-, Frontal- und Horizontalebene genau im Abstand von je 10 mm. Außer diesen Linien habe ich noch zwei für die Messung wichtige eingetragen:

Eine von der Protub. occip. ext. bis zum Mittelpunkt des äußeren Gehörganges, Koordinaten (67, 82, – 17); eine zweite von der Protub. occip. ext. bis zur oberen Ansatzstelle der Ohrmuschel, die 29 mm oberhalb des Gehörganges gelegen ist.

Tab. 1. Wichtige Koordinaten der Oberfläche der Kopfhaut.

Nummer	Alter	Stirn- und Hinterhauptspunkt			Distanz beider obersten Ansätze der Ohrmuschel	Koordinaten der Medianebene, wo $x = 0$ ist					Koordinaten, wo $x = 50$ ist		Koordinaten des Meatus aeusticus externus**			Ohrmuschelhöhe***
		Distanz (Längsdurchmesser des Kopfes)	Bogenmaß			Scheitelmittelpunkt*		wo $z = 80$ ist	wo $z = 50$ ist	wo $z = 25$ ist	wo $z = 50$ ist	wo $z = 0$ ist				
			längs (über Scheitel)	quer (Kopfumfang)		y	z	y	y	y	y	y	x	y	z	z
1	21	177	355	552	142	84	115	10	−5	−2	25	26	67	83	−14	27
2	30	177	375	538	144	88	124	13	−4	−2	27	27	71	82	− 8	33
3	34	181	346	540	136	91	115	17	4	−1	23	23	61	78	−25	25
4	23	181	340	538	138	89	111	17	4	−2	25	27	63	85	−21	30
5	56	182	322	539	142	90	116	1	−5	−3	25	25	63	80	−17	30
6	52	182	330	540	142	85	107	19	3	−2	26	25	65	81	−22	29
7	19	182	333	548	154	86	110	12	2	−3	24	19	68	82	−22	30
8	32	182	334	526	137	87	120	18	−1	−2	21	24	60	73	−14	29
9	52	183	332	546	153	88	110	18	4	1	17	14	72	82	−16	31
10	27	183	347	553	140	89	105	25	2	−2	25	27	68	89	−25	30
11	41	183	367	548	143	85	121	17	0	−1	21	22	67	84	− 7	29
12	18	184	332	545	135	88	110	16	−1	−3	26	23	62	80	−24	27
13	43	184	358	550	144	87	123	19	1	−3	24	21	72	79	− 5	28
14	21	186	364	560	143	91	121	12	−1	−2	26	23	67	74	−21	30
15	14	187	368	545	137	91	124	17	4	0	26	27	63	75	19	29
16	22	188	341	555	138	88	114	16	2	−2	24	24	60	83	−20	27
17	26	188	343	555	140	93	114	21	5	−3	23	23	64	80	−17	32

18	23	191	360	556	140	92	120	15	2	0	19	19	72	79	—22	31
19	34	192	350	555	138	93	116	16	—2	—3	23	29	64	86	—20	27
20	33	192	357	567	139	94	112	19	7	—1	22	21	67	88	—20	30
21	39	193	357	572	147	91	122	14	1	—2	24	27	70	85	— 9	30
22	27	195	343	567	148	93	114	18	4	0	24	27	71	84	—19	29
23	26	195	355	565	149	94	118	19	3	1	27	26	74	85	—17	31
24	34	195	370	560	143	97	115	13	—2	—5	22	35	63	85	—12	30
25	49	196	340	573	141	88	115	12	—1	—4	23	21	69	84	—16	28
26	28	202	365	590	147	98	125	13	3	—2	18	21	71	83	—18	29
Durchschnitt	33	187	349†	553†	143	90	116	15	1	—2	23	24	67	82	—17	29
Kopfmodell†		187	342†	543†	143	90	116	15	1	—2	23	24	67	82	—17	29

* Scheitelmittelpunkt ist der Halbierungspunkt der medianen Bogenlinie vom Hinterhauptspunkt bis zum Stirnpunkt.

** Koordinaten, gemessen ungefähr von dem Mittelpunkt des Einganges des knöchernen Gehörganges.

*** Abstand des oberen Ansatzpunktes der Ohrmuschel vom Mittelpunkt des äußeren Gehörganges.

† Die Differenz zwischen Durchschnittszahlen und Kopfmodell bezüglich des Bogenmaßes ist bedingt durch die Dicke der Haarlage.

Dieses sehr mühsam angefertigte Modell ist bis auf 1 mm genau gearbeitet.

Um Durchschnittsgehirne zu bekommen, also die Lageverhältnisse der Sulci des Okzipitallappens in bezug auf die Kopfoberfläche zu bestimmen, habe ich folgende Messungen gemacht. Zunächst wurde die Bestimmung der Koordinaten der oberen Grenze des Sulcus transversus bei 6 Leichen und bei 6 Schädeln vorgenommen (Tab. 2

Tab. 2.

Die Koordinaten des Sulcus transversus usw. von den Schädeln mit Hautüberzug.

Nummer	Koordinaten der oberen Grenze des Sulcus transversus				Durchmesser der Schädelhöhe		Dicke der Haut der Hinterhauptsgegend
	rechts, wo $x=+20$ ist		links, wo $x=-20$ ist				
	y	z	y	z	längs	quer	
1	20	10	20	5	165	129	5,0
2	11	−3	11	5	162	132	3,0
3	9	12	9	9	163	124	4,5
4	14	15	16	8	153	132	4,0
5	11	−7	−13	9	163	136	5,0
6	11	4	11	1	164	125	3,5
Von 6 Durchschnittszahlen	12,7	7,5	13,3	6,2	163,8	129,7	4,2

Tab. 3.

Die Koordinaten des Sulcus transversus usw. von den Schädeln ohne Hautüberzug. (Die Dicke der Haut als 4 nach Tab. 2 mitgerechnet.)

Nummer	Koordinaten der oberen Grenze des Sulcus transversus				Koordinaten der inneren Fläche des Hinterhauptsbeins		Durchmesser der Schädelhöhle	
	rechts, wo $x=+20$ ist		links, wo $x=-20$ ist		oben, wo $z=+20$ ist		längs	quer
					rechts, wo $x=+20$ ist	links, wo $x=-20$ ist		
	y	z	y	z	y	y	y	x
7	14	3	13	6	1	2	165	128
8	12	10	18	2	7	4	170	141
9	9	11	12	0	6	4	157	135
10	9	22	17	4	9	6	173	136
11	12	7	17	5	7	10	171	138
12	17	18	23	2	16	16	166	130
Von 6 Durchschnittszahlen	12,2	11,8	15,7	3,2	7,7	6,7	167,1	134,7
Von 12 Durchschnittszahlen	12,5	9,7	14,5	4,7	—	—	165,5	132,2

und 3). Die Durchschnittszahlen dieser beiden Tabellen faßten wir unter 12 Durchschnittszahlen der Tab. 3 zusammen.

Was die 12 Durchschnittszahlen anbelangt, so ist die obere Grenze des Sulcus transversus (20 mm von der Medianebene entfernt) an der rechten Seite 9,7 mm, an der linken Seite 4,7 mm über dem Hinterhauptspunkte, also auf der rechten Seite höher als auf der linken. Das Tentorium cerebelli findet seinen nächsten hinteren Ansatz mit dem Schädel an der oberen und unteren Grenze des Sulcus transversus. Wie bei den Europäern und bei den Japanern die Breite des Sulcus transversus gewöhnlich auf der rechten Seite stärker ist, so stehen beide Tentoria in gleicher Höhe und etwas niedriger als die obere Grenze des Sulcus transversus (ungefähr die halbe Breite des Sulcus transversus [4,7 mm]) und werden durchschnittlich an meinen Fällen auf beiden Seiten etwa 3 mm über dem Hinterhauptspunkte liegen.

Im Durchschnittsresultate unserer 12 gemessenen Fälle (3 mm über dem Hinterhauptspunkte) habe ich im Vergleich mit Froriepschen Messungen (9,5 mm über dem Hinterhauptspunkte) (vgl. Ende dieses Kapitels) der Bequemlichkeit halber die untere Grenze des Okzipitallappens als auf 5 mm gestellt. Das Tentorium ist eine Membran, die nicht ganz horizontal liegt. Darum kann man die Werte der Höhe nicht als 5 mm, also nicht $z = 5$, stellen, ohne entsprechende Werte von x und y anzugeben. Und wir haben bei obiger Auseinandersetzung $x = 20$, $y = 20$ vorausgesetzt, was ungefähr dem tiefsten Punkte des Okzipitallappens nahe dem Hinterhauptspunkte entspricht (vergleiche auch die Tab. 5).

Der hinterste Punkt des Okzipitallappens ist nach Tab. 3 auf der rechten Seite 7,7 mm, auf der linken Seite 6,7 mm, also 7,2 mm als ein Durschschnitt von beiden Seiten zu betrachten. Die Höhe des Punktes ist dabei 20 mm, was ungefähr dem hintersten Punkte des Okzipitallappens entspricht.

Wir mußten ferner die Koordinaten eines Punktes der unteren Fläche des Stirnlappens bestimmen. Zu diesem Zwecke haben wir an 6 Schädeln die Koordinaten der Vorderhirngrube in der Gegend des Orbitaldaches gemessen; wie die durchschnittlichen Zahlen der Tab. 4 zeigen, gibt es solche Koordinaten tragende Punkte, welche auf der rechten Seite $x = 20$, $y = -30$, $z = 0$, auf der linken $x = -20$, $y = -30$, $z = -0{,}7$ sind. Also die Werte von z sind auf beiden Seiten fast Null; somit stehen beide Punkte in gleicher Höhe mit dem Hinterhauptspunkte.

Jetzt kommen wir unserem eigentlichen Zwecke nahe, nämlich zur Lagebestimmung der Fissura parieto-occipitalis, Fissura calcarina und

der unteren Begrenzung des Okzipitallappens an einem aus der Schädelhöhle herausgenommenen Gehirn; denn wir kennen schon drei wichtige Punkte: 1. den tiefsten Punkt des Okzipitallappens (20, 20, 5); 2. den hinteren Punkt desselben (20, 7, 20); 3. einen Punkt des Frontallappens (20, −30, 0).

Tab. 4.

Wichtige Koordinaten der inneren Fläche des Schädels in der Stirngegend. (Stirnpunkt des Schädels als Nullpunkt.)

Nummer	rechts, wo $x=+20$ ist				links, wo $x=-20$ ist			
	oben, wo $z=+20$ ist	oben, wo $z=+10$ ist	hinten, wo $y=-20$ ist	hinten, wo $y=-30$ ist	oben, wo $z=+20$ ist	oben, wo $z=+10$ ist	hinten, wo $y=-20$ ist	hinten, wo $y=-30$ ist
	y	y	z	z	y	y	z	z
1	−10	−13	+2	+1	−10	−13	+2	−1
2	−5	−8	+3	+3	−5	−12	+6	+4
3	−6	−8	−2	−3	−6	−10	+2	0
4	−5	−7	+2	+2	−5	−7	+2	+1
5	−4	−6	0	−1	−4	−6	−2	−3
6	−3	−5	−1	−2	−3	−7	+5	+3
Durchschnitt	−5,5	−7,8	+0,7	0	−5,5	−9,2	+2,5	+0,7

Die Länge des Gehirns, die diesem Kopfmodell genau angepaßt war, ist also 169 mm (der Wert von y, wo $z=20$ ist); denn von der Länge des Kopfmodells (187 mm) mußten einmal (nach Tab. 4) 6 mm (5,5 abgerundet) und zweitens 5 mm (die Dicke der Haut der Stirngegend ist durchschnittlich 5) und drittens (nach Tab. 3) 7 mm (7,2 abger.) abgezogen werden.

Die 4 Gehirne, welche ich zur Messung gewählt hatte, waren in Formalinlösung, auf Watte liegend mit der Basis nach oben gerichtet, fixiert und zeigten keine bedeutenden Formveränderungen. Sie wurden zunächst halbiert, und die beiden medialen Flächen photographiert. Bei dieser photographischen Aufnahme wurde die Länge des Gehirns $169 \cdot \frac{3}{5} = 101{,}4$ mm bestimmt und später auf dünnes Millimeterpapier (v. Gebr. Wichmann, Berlin) mit Rücksicht auf jene drei wichtigen Punkte projiziert, darauf wurden alle Koordinaten mit $\frac{5}{3}$ multipliziert, welche Werte Tab. 5 angibt. Wenn man die Tabelle der Kopfmessung (Tab. 1) und Tabelle der Gehirnmessung (Tab. 5) zusammen betrachtet und dieses Gehirn in das Kopfmodell einzupassen probiert, so findet man, daß das Gehirn nach vertikaler Richtung geschrumpft ist (eine Veränderung, die sich fast an allen Gehirnen in europäischen Atlanten

Tab. 5.

Wichtige Koordinaten der medialen Fläche des Gehirns.

Nummer, rechts oder links	Fissura calcarina												Fissura parieto-occipitalis				Unterer Rand des Okzipitallappens						Splenium corp. callosi			Corpora quadrigem.		Sulcus centralis	
	Hinterer Endpunkt										Vorderer Endpunkt		Oberer Endpunkt		Unterer Endpunkt								Hinterster Punkt		Untere Tangente	Hinterster Grenzpunkt zwischen Colliculus superior und inferior		Oberer Endpunkt	
	y	z	y	z	y	z	y	z	y	z	y	z	y	z	y	z	y	z	y	z	y	z	y	z	z	y	z	y	z
1 r.	27	29	25	29	30	29	35	36	40	38	46	39	39	69	51	28	25	6	35	15	45	24	67	34	28	76	20	80	99
1 l.	20	20	25	24	30	32	35	35	40	35	49	36	32	71	54	28	25	8	35	15	45	22	70	39	34	78	24	80	101
2 r.	23	21	25	22	30	22	35	28	40	33	42	36	22	60	50	28	25	6	35	14	45	25	62	27	27	73	20	89	99
2 l.	16	25	25	25	30	29	35	31	40	32	44	32	24	60	58	22	25	6	35	6	45	10	69	31	25	80	18	93	92
3 r.	19	19	25	26	30	33	35	28	40	38	46	39	23	66	54	27	25	5	35	12	45	23	74	31	28	74	17	76	93
3 l.	21	21	25	21	30	28	35	39	40	42	43	43	26	63	53	27	25	6	35	13	45	22	70	34	26	71	18	87	91
4 r.	24	34	25	33	30	30	35	32	40	32	48	36	30	59	56	24	25	7	35	11	45	17	62	31	28	82	20	63	97
4 l.	24	23	25	24	30	26	35	32	40	35	44	36	27	61	53	26	25	6	35	12	45	21	65	31	30	81	23	73	102
Durchschnitt	21,8	24,0	25,0	25,5	30,0	28,6	35,0	32,6	40,0	35,6	44,3	37,1	27,9	63,6	53,6	26,3	25,0	6,3	35,0	12,3	45,0	21,8	67,4	32,3	28,3	76,9	20,0	80,3	96,5
Gehirnmodell	21,5	26,0	24,6	27,8	29,1	30,6	33,4	36,2	37,7	39,5	41,3	41,4	20,1	70,0	53,2	31,5	25,0	6,3	35,0	13,2	44,8	23,9	67,0	36,0	31,6	76,8	22,5	79,6	106,1

vorfindet). Um das geschrumpfte Gehirn dem Kopfmodell genau anzupassen, haben wir zunächst die Koordinaten der medianen Ebene des Kopfmodells auf großem Millimeterpapiere gezeichnet; dann trug ich das geschrumpfte Gehirn darauf ein und korrigierte durch mühsame Konstruktion die Schrumpfung, wie die Tab. 5 als „Gehirnmodell“ angibt. Der Vorgang der Schrumpfung soll mathematisch sehr kompliziert sein. Eine genaue Beschreibung dieser Korrektur möchte ich lieber nicht liefern, denn jeder Fachmann kann dieselbe durch eine Zeichnung auf einem Millimeterpapiere später selbst finden. So erhalten wir eine durchschnittliche Figur der medianen Fläche des Gehirns (Fig. 1).

Fig. 1.
Die mediane Fläche des linken Okzipitallappens.

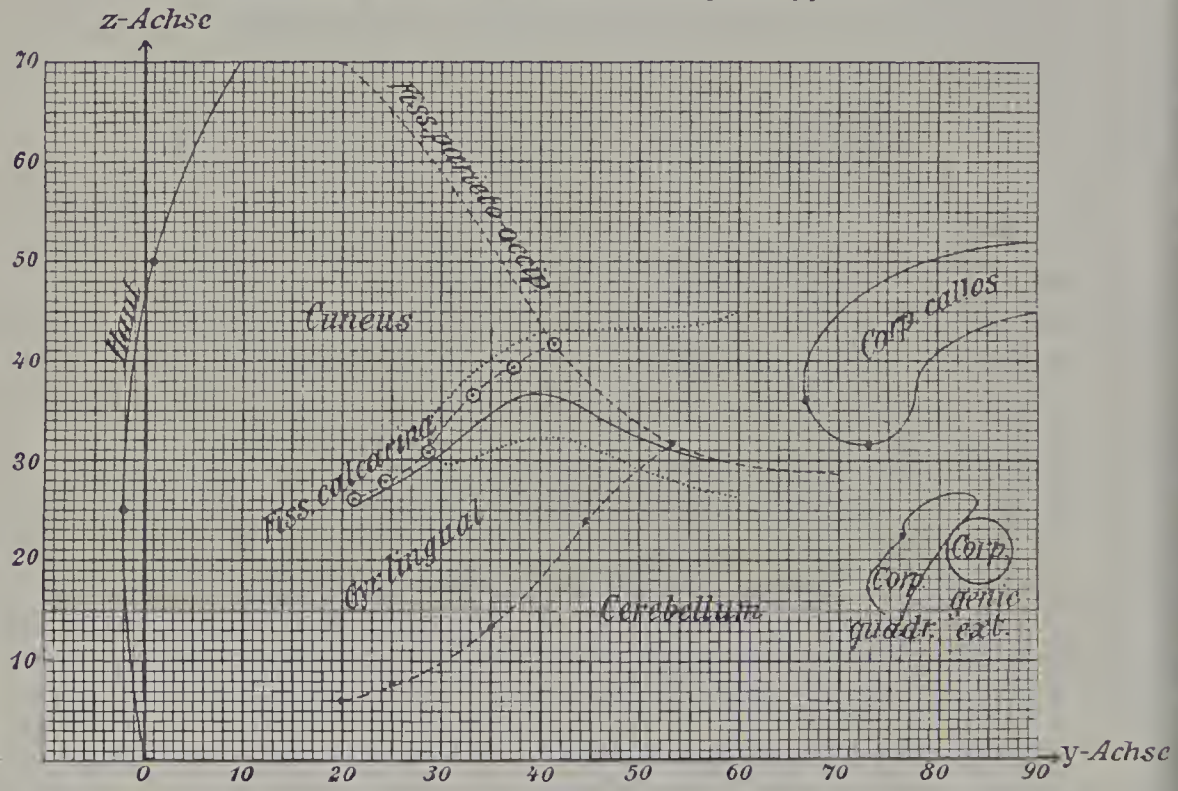

⊙- - -⊙ *Einschnitt der Fissura calcarina*, ——— *Boden der Fissura calcarina*, ····· *Begrenzung des Cornu posterius.*

Es war zweckmäßig, auf der Medianfläche dieser Figur den Boden der Fissura calcarina, die Begrenzung des Cornu posterius ventriculi lateralis und das Corpus geniculatum externum schematisch zu projizieren. Diese Projektion führte ich aus durch Messung an Figuren desselben Gehirns, das in sagittaler Richtung geschnitten war. Weiter habe ich eine andere Figur als Horizontalschnitt gezeichnet, in der $z = 35$ ist (Fig. 2). Hier habe ich ebenso die Projektion des Bodens der Fissura calcarina und des Corpus geniculatum ext. aufgetragen.

Es wäre eigentlich wünschenswert gewesen, diese Figur nach den Durchschnittszahlen zu zeichnen, welche man bei Messung eines ungeschrumpften halbierten Gehirns mit Schädelkapsel in der Medianebene auf einer Sitzung finden könnte. Dies wäre eine Aufgabe für einen Anatomen der Zukunft. Für jetzt müssen wir uns mit meiner Figur begnügen, die für unsere Zwecke genau genug ist.

Ich möchte an dieser Stelle kurz einen Vergleich mit dem Resultate anderer Autoren anführen. Nach NOSE finden sich unter 35 japanischen Männern 24 Brachycephale, 11 Mesocephale und 0 Dolichocephale. Die Entfernung der Protub. occip. ext. bis zur Crista glabellae (nach KOCHER) über dem Scheitel ist 335 mm, der Kopfumfang 546, der Längsdurchmesser 187, der Querdurchmesser 155, der Längenbreitenindex 82,8; diese Zahlen stimmen mit meinem Resultat fast überein. NOSE hat ferner 35 Europäer gemessen; die entsprechenden Zahlen sind: 14, 19, 2, 330, 556, 186, 148 und 79,5.

Fig. 2.
Die horizontale Schnittfläche des linken Okzipitallappens.

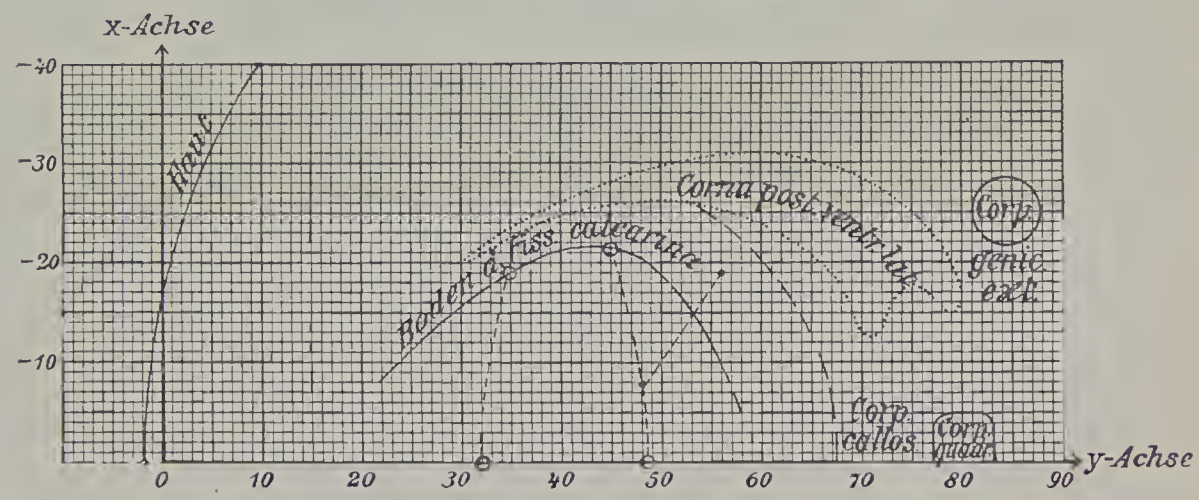

⊙---⊙ *Schnittlinie der Fissura calcarina,* ■---■ *Schnittlinie der Fissura parieto occipitalis.*

Nach HYRTL gehören die Mongolen zu den Brachycephalen und zwar Prognaten. MERKEL macht in seinem Handbuch über die topographischen Beziehungen der Hirnoberfläche zu dem Schädel einige Bemerkungen und kritisiert darin auch die ECKERsche und HEFFTLERsche Figur. Noch genauer hatte FRORIEP in bezug auf die topographischen Beziehungen 25 Köpfe gemessen. Ich habe 14 von seinen Figuren auf Millimeterpapiere durchkopiert, nach meinem Koordinatensystem umgerechnet und einen Durchschnitt davon gezogen. Dicke der Haut an der Protub. occip. ext. als 5 mm gerechnet; (in ( ) stehen meine Zahlen). Gerade Länge des Schädels 177,3 (178,0). Oberes Ende des Sulcus centralis an der äußeren Fläche des Knochens $y = 75{,}9$

$z = 104{,}2$ ($y = 79{,}6$ $z = 111{,}0$). Oberes Ende der Fissura parietooccipit. an der äußeren Knochenfläche $y = 17{,}7$ $z = 72{,}3$ ($y = 16{,}0$ $z = 72{,}8$). Hinterer Rand des Okzipitallappens: $z = 20{,}0$ $y = 6{,}8$ ($y = 2{,}8$). $z = 30{,}0$ $y = 6{,}0$ ($y = 2{,}8$). $z = 40{,}0$ $y = 8{,}1$ ($y = 4{,}0$). $z = 50{,}0$ $y = 13{,}8$ ($y = 6{,}0$). Unterer Rand des Okzipitallappens: $y = 20{,}0$ $z = 9{,}5$ ($z = 5{,}0$). $y = 30{,}0$ $z = 10{,}4$ ($z = 9{,}3$). Wenn man alle FRORIEPschen Figuren betrachtet, so kann man finden, daß diese Gehirne auch am hinteren und unteren Rande des Okzipitallappens durchschnittlich geschrumpft sind; so kann ich behaupten, daß die FRORIEPschen Messungen schon ziemlich genau mit meinen des Okzipitallappens übereinstimmen.

Über die Lagebeziehung des Corpus genic. lat. und Cornu post. ventric. ext. stimmen meine Figuren ziemlich mit den DÉJÉRINEschen Figuren überein, der die Gehirne serienweise abgebildet hat. Also kann man sagen: Meine Figuren können zu unserem Zwecke sowohl für Europäer wie für Japaner gebraucht werden.

3. Kapitel.

Umrechnung der Lage der Verletzung auf das Kopfmodell.

Die Lage der Wunde am Kopfe habe ich meist nicht mit dem Kraniokoordinometer, sondern mit gewöhnlichem Bandmaße gemessen und später auf das Kopfmodell (Fig. 42) übertragen.

1. Messung. Quer um den Kopf legte ich ein Bandmaß von der Protub. occip. ext. aus dicht über dem oberen Ansatz des Ohres nach dem Stirnpunkt. Mit diesem Bandmaße unter rechtem Winkel sich kreuzend, wurde ein zweites Bandmaß durch die Wunde gelegt. Nun kann man die Lage der Wunde durch die Entfernung der Kreuzungsstelle von der Protub. und durch die Entfernung der Wunde von der Kreuzungsstelle ausdrücken.

2. Messung. Ein Bandmaß legte ich von der Protub. über den Scheitel des Kopfes die Medianebene entlang bis zum Stirnpunkt; mit diesem Bandmaß sich unter rechtem Winkel kreuzend ein zweites durch die Wunde. Hierdurch kann man die Lage der Wunde durch die Entfernung der Kreuzungsstelle von der Protub. und durch die Entfernung der Wunde von der Kreuzungsstelle ausdrücken.

3. Messung. Ich legte ein Bandmaß von der Protub. nach dem Meatus acusticus ext. Mit diesem Bandmaße unter rechtem Winkel sich kreuzend, legte ich ein zweites durch die Wunde. Jetzt kann man die Lage der Verletzung durch die Entfernung der Kreuzungs-

stelle von der Protub. und durch die Entfernung der Wunde von der Kreuzungsstelle ausdrücken. Noch weitere Messungen habe ich an den Verwundeten ausgeführt:

4. Messung. Der Umfang des Kopfes; dabei geht das Bandmaß durch den Hinterhauptspunkt, dicht an dem oberen Ansatz der Ohrmuschel vorüber und durch den Stirnpunkt.

5. Messung. Die Entfernung des Hinterhauptspunktes vom Stirnpunkt über den Scheitel die Medianebene entlang.

6. Messung. Die Entfernung des Hinterhauptspunktes vom hinteren Ansatz der Ohrmuschel durch Bandmaß.

Die Messungen 4.—6. nützen bei der Umrechnung der 1.—3. Messungen von den Köpfen der Patienten auf das Kopfmodell, wie wir sie in der Tab. 6 stehen haben. Diese Umrechnung wurde meist nach folgenden Prinzipien vorgenommen: Wenn z. B. beim Fall 1 von Tab. 6 der Kopfumfang der 4. Messung 565 mm ist und der des Kopfmodells 543 mm (Tab. 1), so ist der Quotient 565 : 543 = 1,0405; aus dieser Zahl ergibt sich der Kopfumfang des Pat. um 4% größer als der Umfang des Kopfmodells. Die Lage der Wunde auf dem Kopfe des Pat. von der Protub. aus quer rechts nach dem Stirnpunkt beträgt 118 mm (1. Messung 1. Hälfte), hierdurch habe ich als die umgerechnete Zahl auf das Kopfmodell 118 : 1,04 = etwa 113 bekommen. Mit anderen Worten: Die 4. Messung nützt bei der Umrechnung der ersten Hälfte der 1. Messung; ebenso die 5. Messung bei der Umrechnung der ersten Hälfte der 2. Messung, sowie die 6. Messung bei der Umrechnung der ersten Hälfte der 3. Messung. Die Umrechnungen der zweiten Hälfte der 1.—3. Messungen wurden nach dem durchschnittlichen Prozente der Tab. 6 ausgeführt, d. h. durchschnittliche Zahlen der Prozente der 4.—6. Messung wurden gemacht.

Die Lage der Verletzung, die so auf das Kopfmodell (Fig. 42) durch die umgerechneten Zahlen der 1.—3. Messungen gefunden ist, muß weiter mit Hilfe der Zahlen der Koordinaten (x, y, z) ausgedrückt werden, was wie folgt geschah: Durch 1.—3. Messungen werden im allgemeinen drei mehr oder weniger dicht zusammenfallende Punkte auf dem Kopfmodell gefunden, welche, mit Nadeln bezeichnet, ein Dreieck bilden, dessen Schwerpunkt man zu suchen hat. Wenn man nach Auffindung dieses Schwerpunktes zum Vergleich Photographien der Kopfwunde herbeizieht, so wird im allgemeinen die Lage beider Punkte übereinstimmen; traten aber relativ große Unterschiede beim Vergleich hervor, so nahm ich eine leichte Korrektur vor.

In den Fällen anderer Autoren, die nicht in der Tabelle angeführt sind, geschieht die Umrechnung der Lage der Wunde auf das Kopf-

Tab. 6.

Umrechnungstabelle der Lage der Verletzungen.

Nummer der Fälle	Gegend	Durch Bandmaß vom Hinterhauptspunkt (* vom Stirnpunkt) gerechnet												Als Koordinaten ausgedrückt			4. Messung	5. Messung	6. Messung	Durchschnittliches %	Entfernung beider Wunden
		An dem Kopfe des Patienten						Auf das Kopfmodell umgerechnet													
		1. Messung		2. Messung		3. Messung		1. Messung		2. Messung		3. Messung		x	y	z					
		Quer rechts nach Stirnpunkt	Dann nach oben	Längs nach Stirnpunkt	Dann nach rechts	Nach rechtem Gehörgang	Dann nach oben	Quer rechts nach Stirnpunkt	Dann nach oben	Längs nach Stirnpunkt	Dann nach rechts	Nach rechtem Gehörgang	Dann nach oben	d. h. nach rechts	d. h. nach vorn	d. h. nach oben	Kopfumfang, mit %	Sagitt. Bogenmaß, mit %	Zum Ohrmuschelansatz, mit %		
1	r. ob. Schläfe .	118	15	90	108	118	50	113	15	90	104	108	48	72	68	42	565	340	118		
	l. Hinterhaupt .	—50	6	0	—62	—54	23	—48	6	0	—60	—50	22	-49	19	12	+4%	—1%	+9%	+4%	170
2	r. ob. Stirn . . .	*46	70	*74	28	—	—	*45	68	*74	27	—	—	27	166	69	563	343	113	—	
	l. Nacken	—	—	—23	—33	—36	—6	—	—	—23	—31	34	—6	—29	11	—12	+4%	0%	+5%	+3%	179
3	r. vord. Schläfe	*105	18	—	—	*100	40	*103	18	—	—	*98	39	70	132	36	555	355	110	+3%	
5	ob. Hinterhaupt	—	—	55	—10	—	—	—	—	52	—10	—	—	—10	5	51	572	367	113	—	
	unt. Hinterhaupt	—	—	5	10	10	5	—	—	5	10	10	5	10	0	5	+5%	+7%	+5%	+6%	50
12	r. Scheitel . . .	—	—	130	90	110	105	—	—	131	87	104	102	63	65	80	570	340	118	—	
	l. Hinterhaupt .	—	—	8	—27	—27	10	—	—	8	—26	—25	10	—25	4	8	+5%	—1%	+9%	+4%	165

17	r. hint. Scheitel	77	45	56	57	61	54	76	45	55	55	56	54	53	27	53	555	344	118	—	
	l. Hinterhaupt .	—	—	26	−21	—	—	—	—	26	−20	—	—	−26	1	20	+2%	+1%	+9%	+4%	95
19	l. Hinterhaupt .	−60	45	40	−60	−50	50	−59	45	39	−59	−50	49	−51	22	47	545	350	110	—	
	r. Nacken	25	−33	−40	30	40	−26	25	−33	−39	30	39	−26	29	24	−33	0%	+2%	+2%	+1%	110
20	l. Hinterhaupt .	55	37	25	−54	−50	60	−54	36	25	−53	−47	58	−47	18	46	555	345	115	—	
	r. Hinterhaupt .	65	−5	35	74	76	25	64	−5	35	72	72	24	58	30	16	+2%	+1%	+7%	+3%	
	r. Hinterhaupt .	47	48	63	33	—	—	46	47	62	32	—	—	33	10	55	—	—	—	—	
26	r. Scheitel . . .	100	80	110	70	110	120	99	79	108	69	108	119	53	57	92	545	350	110	—	
	l. vord. Scheitel	−110	118	142	−40	—	—	−109	117	139	−40	—	—	−35	62	107	0%	+2%	+2%	+1%	
	l. hint. Scheitel	−83	33	65	−58	−50	40	−82	33	64	−57	−49	40	−54	26	45	—	—	—	—	
27	r. vord. Scheitel	*72	80	*125	40	—	—	*71	78	*124	39	—	—	40	138	92	555	345	110	—	
	l. hint. Scheitel	75	38	40	75	75	58	74	37	40	74	74	57	61	34	47	+2%	+1%	+2%	+2%	130
29	l. vord. Scheitel	—	—	177	−50	—	—	—	—	180	−50	—	—	−47	98	102	540	335	112	—	
	l. hint. Scheitel	—	—	88	−20	—	—	—	—	90	−20	—	—	−20	21	83	−1%	−2%	+4%	0%	88
30	l. Schläfe	−107	−20	—	—	−110	10	−102	−19	—	—	−108	10	−69	69	3	575	357	110	—	
	l. Hinterhaupt .	−50	−30	—	—	−50	−20	−48	−29	—	—	−49	−19	−43	26	−24	+6%	+4%	+2%	+4%	60

modell bzw. die Umrechnung nach dem Koordinatensystem nach jedesmaliger Beschreibung. Dabei nahm ich als durchschnittliches Prozent der Korrektion + 2%, (Tab. 1 †) und eine Querfingerbreite für uns Japaner empirisch als 16,5 mm.

4. Kapitel.

Die Art und Weise der Verletzungen moderner Geschosse.

Im Kriege 1904—05 hatten die Russen meist eine kleinkalibrige Kugel von 7,7—8,0 mm Durchmesser und 31—32 mm Länge gebraucht, die mit einem Nickelmantel versehen war. Es läßt sich in unseren Fällen durch eine kleinkalibrige Kugel entweder eine penetrierende Schußverletzung oder eine Streifschußverletzung entstanden denken. Eine Blindschußverletzung des Gehirns durch kleinkalibrige Kugeln ist selten, im Gegensatz zum Revolverschuß, weil die kleinkalibrigen Kugeln eine stärkere Durchschlagskraft besitzen. Wir haben in unseren Fällen bloß einen Fall (Fall 21) von Blindschußverletzung einer kleinkalibrigen Kugel.

Wie die penetrierende kleinkalibrige Kugel das Gehirn passiert, ist ziemlich einfach, und zwar geht sie in einer Geraden hindurch, welche die Ein- und die Ausschußwunde verbindet; dafür liefern ohne weiteres folgende beiden Beispiele den Beweis:

Fall A. (Name: Enomoto, Kap. 8, Fall 19, Fig. 49.) Bei diesem Pat. finden sich je zwei Wunden in der Hinterhauptsgegend und in der Skapulargegend, die, in einer Geraden liegend, beweisen, daß eine einzige Kugel immer völlig gerade durch alle Hindernisse hindurchgegangen ist.

Fall B. (Name: Hirano, photographische Aufnahme in meinem Besitz.) In knieender Schußlage bekam er von einer höher gelegenen Stelle eine Kugel, die von der linken Stirn zum rechten Kieferwinkel penetriert und als blinde Schußwunde die Gegend des rechten Processus coracoideus scapulae verletzt hatte. Die drei Wunden liegen in einer geraden Linie.

An dieser Stelle möchten wir im allgemeinen kurz die Möglichkeit der Richtungsveränderung einer penetrierenden Kugel in allen verschiedenen Medien verfolgen. Wir nehmen eine

auf die Stirngegend abgeschossene Kugel an. Sie kann hier durch den Widerstand des Knochens in folgender Weise eine Richtungsabweichung bekommen: Einmal reflektiert die Kugel, ohne in das Gehirn einzudringen, dann bildet sich keine penetrierende Verletzung, sondern eine Streifschuß- bzw. Prellschußverletzung; sodann kann sie mehr oder minder ihre Richtung am Knochen verändern und in das Gehirn eindringen. Endlich findet keine Richtungsveränderung statt, und sie dringt in das Gehirn ein. Nachdem aber die Kugel im zweiten und im dritten Falle die harte Schädelkapsel durchbohrt hat, kann das weiche Gehirn keinen Widerstand leisten, der eine Richtungsveränderung zur Folge hätte. Bloß die Dura mater (das Tentorium cerebelli, die Falx cerebri usw.) könnten in Betracht kommen. Sie könnten aber allein einer kräftigen, kleinkalibrigen Kugel keinen Widerstand entgegensetzen, der nach Ablenkung eine nochmalige Durchbohrung des Schädels hervorbrächte.

Nachdem die Kugel das Gehirn in einer Geraden durchbohrt hatte, soll sie wieder die Innenschädelfläche treffen. Hierbei ist es denkbar, daß sie entweder reflektiert wird, wenn die Kraft der Kugel erschöpft ist, dann spricht man von Blindschuß; oder unter Umständen dringt sie nach Reflexion weiter durch das Gehirn fort, wenn der Einfallswinkel der Kugel an der inneren stärkeren Knochenfläche groß genug wäre, also sehr schief, damit die Kugel später unter einem kleineren Einfallswinkel eine dünnere Schädelpartie vorfindet und an dieser Stelle eine Ausschußwunde bilden kann. Der letztere Fall ist nicht möglich, wenn die Kugel von der Stirn aus nach der hinteren, oberen oder seitlichen Gegend des Schädeldaches vordringt, denn die innere Fläche nimmt an diesen Stellen eine annähernd kugelförmige Gestalt an, wo die Möglichkeit schwer denkbar ist, daß eine schon einmal reflektierte, daher geschwächte Kugel wegen des großen Einschußwinkels eine andere kleinere Ausschußwunde bilden würde.

Wenn aber die Kugel von der Stirngegend die Schädelbasis mit großem Einfallswinkel treffen würde, kann sie nach der Reflexion unter Umständen noch unter kleinerem Einfallswinkel eine dünnere Kapselstelle finden, da die Schädelbasis von der kugelförmigen Gestalt stark abweicht, z. B. wäre an der Hinterhauptsgegend eine Ausschußwunde möglich. Aber diese Möglichkeit kann man fast ausschließen, denn der Patient wird meist sterben, bevor er zur weiteren Behandlung in ein Lazarett gekommen ist, weil die Verletzung in der Tiefe lebensgefährlich war und zugleich unter stärkerer hydrodynamischer Drucksteigerung des Gehirns stattgefunden hat. (Vergleiche Fall D.)

Wenn die Einschußwunde nicht an der Stirngegend, sondern an der Parietal- oder Okzipitalgegend sich befindet, so kann man diesen Durchbohrungsmechanismus ähnlich erklären. Daraus kann man schließen: Die kleinkalibrige Kugel durchbohrt meist das Gehirn in einer geraden Linie.

Die besten Beweise dafür erhält man natürlich durch die Sektion.

Fall C. (Name: On, Kap. 5, Fall 4.) In diesem Falle hatte die Kugel das Gehirn in einer geraden Linie durchbohrt. Die Zysten hatten ihren Ursprung vom geraden Schußkanale genommen.

Wir haben noch weitere zur Sektion gekommenen Fälle:

Kuroiwa berichtet aus dem Tokyo-Shibuya-Lazarett (Fall D. E. F. K. L. M. N. O.).

Wadas Fälle sind von russischen Soldaten (Fall G. H. J. P.).

Fall D. (Name Shimamura.) Entfernung der Feinde 100 Meter. Bewußtlosigkeit 40 Minuten. Einschußwunde links unten von der Protub. occip. ext., bald ausgeheilt; Ausschußwunde am linken äußeren Augenwinkel, bald ausgeheilt. Amnesie, linksseitige Fazialisparese. Sprachstörung, Otitis media purulenta sinistra, dichte Glaskörpertrübung des linken Auges, Neuritis optica des rechten, keine andere Motilitäts- und Sensibilitätsstörungen.

113. Tag. Exitus. Sektion. Einschußöffnung an dem Knochen der Hinterhauptsgegend bohnengroß, Ausschußwunde an dem vorderen Ende des Jochbogens. Kein Knochenriß; die kleinfingerbreiten Knochenfurchen befinden sich an der Pars petrosa ossis temporalis und Ala magna ossis sphenoidalis und zwar in einer Geraden. Das Gehirn zeigt entsprechend dem Schußkanale an der unteren Fläche des Kleinhirns eine narbige Längsfurche. Im Temporallappen hat sich ein enteneigroßer Abszeß gebildet, ausgehend von der Otitis; daneben finden sich im früheren Schußkanale kleine Knochensplitter. Ein viereckiger hämorrhagischer Herd von etwa 2,5 cm Durchmesser befindet sich im linken Thalamus opticus, in der hinteren Hälfte der Capsula interna und im hinteren Teil des Nucleus lentiformis, im Zentrum grauweißrötlich, am Rande dunkelrote Blutkoagula. Im Cornu posterius ventriculi lateralis fanden sich teilweise Blutkoagula. Diese beiden Blutungen sind durch die penetrierende Kugel indirekt, also nicht im Verlaufe des Schußkanals entstanden.

Fall E. (Name Mutoh.) Entfernung der Feinde 500 Meter. Bewußtlosigkeit 24 Stunden. Einschußwunde in der rechten hinteren Parietalgegend 3 cm von der Medianlinie entfernt, 11 cm oberhalb der Protub. occip. ext.; Ausschußwunde oberhalb der Protub., Entfernung voneinander 8 cm. Keine bedeutenden Motilitäts- und Sensibilitäts- oder psychische Störungen. Gesichtsfeld zeigte zuerst konzentrische Einengung, 1½ Monate nach der Verletzung hergestellt. Visus 3 Monate lang herabgesetzt. Von der Einschußwunde bestand immer ein Fistelgang, der später zu einem Gehirnabszess sich entwickelte. Ausschußwunde 3 Wochen nach der Verletzung ausgeheilt.

578. Tag. Exitus. Sektion. An der Einschußwunde ein Knochendefekt von Einmarkstückgröße durch Operation zu Zweimarkstückgröße erweitert, ohne Riß. Über die Ausschußwunde steht nichts im Sektionsberichte, wahrscheinlich kleiner Knochendefekt und kein Riß. Eine hühnereigroße Abszesszyste am rechten hinteren Parietallappen dicht neben dem Okzipitallappen.

Fall F. (Name Hashimoto.) Bewußtlosigkeit 5 Stunden. Einschußwunde an der rechten Stirngegend. Ausschußwunde an der rechten Parietalgegend. Amnesie, leichte Sprachstörung; zeitweise Ohrensausen, Schwindel, Schlaflosigkeit. 42. Tag. Bei der 1. Operation wurden nach Durchtrennung der Haut (8 cm lang zwischen beiden Wunden) sieben verschieden große (von 4 cm Länge und 3 cm Breite bis zur Reiskorngröße) Knochensplitter entfernt. 90. Tag. 2. Operation. Die Knochenbrücke zwischen beiden Wunden herausgenommen. Beide Operationen waren durch drohende Symptome von Hirnabszeß indiziert.

111. Tag. Exitus. Sektion. Der Parietalknochen zeigt einen großen Defekt mit zwei Rissen, einer 6, einer 2 cm lang; weiter findet sich ein hühnereigroßer Abszess am rechten Parietallappen.

Fall G. (Name S. L.) Entfernung der Feinde 60 Meter. Bewußtlosigkeit 3 Stunden. Einschußwunde oberhalb der linken Augenbraue, bald ausgeheilt; Ausschußwunde oberhalb der rechten Augenbraue, nie ausgeheilt. Leichte Schwerhörigkeit, Antworten klar, sonst keine psychischen Störungen. Keine Sensibilitäts- und Motilitätsstörungen. Visus gut. Die Ausschußwunde sezernierte beständig eitriges Sekret.

42. Tag. Exitus. Sektion. Frontalknochen oberhalb des rechten Arcus superciliaris rißartig (3 cm breit) perforiert, der Riß reicht bis oberhalb des linken Arcus, ist 8 cm lang. Empyem des Sinus frontalis. Hühnereigroßer Abszeß an der dem rechten Orbitaldach entsprechenden Gehirnpartie.

Fall H. (Name F. Y.) Einschuß in der linken mittleren Parietalgegend, nie ausgeheilt; Ausschuß oberhalb der Protub. occip. ext., nie ausgeheilt. Apathisch, Aphasie. Zeitweise Fieber, Kopfschmerz, Erbrechen. Parese der rechten Extremitäten.

30. Tag. Exitus. Sektion. An der Einschußwunde zeigt sich ein Knochendefekt von 1,5 cm Länge und 1 cm Breite. An der Ausschußwunde, die am obersten Teile der Sutura lambdoidea liegt, ein ebensolcher von 2 cm Länge und 1 cm Breite, mit einem nach der Protub. occip. verlaufenden Riß von 4 cm Länge und einem anderen, beide Knochendefekte verbindenden Knochenrisse. An beiden Wunden wurde die innere Lamelle stärker lädiert als die äußere; welche Läsion an der Wunde der Parietalgegend 4 cm lang und 2 cm breit war. Die Dura mater zeigt oberhalb der Protub. occip. int. einen fingerspitzengroßen Defekt, wo innen ein erbsengroßer platter Knochensplitter anliegend sich nachweisen läßt. Die entsprechende Stelle der Wand des Sinus sagittalis findet man verdickt, mit drei kleinen Knochensplittern. Eine erweichte Stelle von 4 cm Länge dicht hinter dem linken Gyrus centralis posterior. An dem linken Gyrus praecentralis 2 cm von der Medianlinie entfernt eine 3 cm lange und 5 cm breite zweite erweichte Stelle, an deren pialer Seite ein erbsengroßer, platter Knochensplitter sich vorfindet; beide Herde hängen durch einen fingerdicken, kavernenartigen Gang zusammen, in welchem mehrere Haare vorgefunden wurden.

Fall J. (Name H. L.) Entfernung der Feinde 270 m. Bei der Verwundung fiel er ohne Bewußtseinsstörung zu Boden. Einschuß an der Haargrenze inmitten der Stirn, später ausgeheilt; Ausschuß rechte Temporalgegend, nie ausgeheilt. Keine Sprachstörung. Keine Motilitäts- und Sensibilitätsstörung.

91. Tag. Exitus. Sektion. Ein- und Ausschußwunde zeigen je sperlingeigroße Knochendefekte mit drei Knochenrissen von 1—3 cm Länge. Die innere Knochenlamelle wurde in gleicher Weise lädiert wie die äußere. Im rechten Stirnlappen eine enteneigroße Abszesszyste, die bis zum Corpus striatum reicht.

Bei allen diesen Fällen haben wir uns bei der Erwähnung der vorübergehenden Symptome kurz gefaßt, nicht aber bei den konstant gefundenen. Auch die Sektionsberichte über sekundäre Eiteransammlung im Ventrikel und die Basilarmeningitiden, sowie über Verwachsungen der Dura an der Wunde sind gekürzt, aber ungekürzt die Berichte über die primären Gehirnverletzungen, die Abszesse und die Schädelläsionen.

Wenn man die angeführten Fälle übersieht, so ergibt sich als Resultat, daß 1. die kleinkalibrige Kugel geradlinig das Gehirn

passiert; 2. die Läsion des Gehirns hauptsächlich in dieser Geraden stattgefunden hat.

Die klinischen Symptome entsprechen in allen Fällen der Lage des geraden Schußkanals, die pathologisch-anatomischen Befunde gleichfalls, wobei der Gehirnabszess immer vom Schußkanal seine Entstehung nahm. Nur Fall D. macht eine kleine Ausnahme, indem das Gehirn zwei kleine Blutungsherde außerhalb des Schußkanals zeigt, die aber keine deutlichen klinischen Symptome hervorriefen. Denn bei diesem Falle nahm die Kugel nahe der Basis ihren Verlauf und verletzte mehrmals den Schädel. Noch schwerere Fälle mit Komplikationen kann man sich leicht vorstellen, wenn auf den Schädel ein gesteigerter hydrodynamischer Druck eingewirkt und den Verwundeten gleich nach der Verletzung infolge Schädelzersprengungen usw. getötet hat, wie man bis jetzt bei penetrierenden Schußverletzungen allgemein als Regel angenommen hatte und es jetzt noch bei vielen solchen Patienten der Fall ist, die direkt auf dem Schlachtfeld starben. Die Knochensplitter oder Fremdkörper finden sich in unseren Fällen im Schußkanal oder in seiner direkten Nachbarschaft; Knochenrisse keine oder nicht lang; die Blutungen und die Quetschungen bzw. der Ausfluß des Gehirns erfolgen nur in dem Schußkanale und in seiner direkten Nachbarschaft, Ausnahmen davon sind nicht häufig und dann unbedeutend; kurz obgleich eine genaue mikroskopische Untersuchung (Fall von KUROIWA wird später erscheinen) in der Kriegszeit zu viel Zeit in Anspruch genommen hätte, so kann man doch aus unseren leichteren Fällen mit penetrierenden Schußverletzungen schließen: Das Gehirn wird hauptsächlich in dem geraden Schußkanal und in seiner unmittelbaren Nachbarschaft lädiert. Unter dem Worte der direkten Nachbarschaft verstehe man ausnahmsweise einen enteneigroßen Bezirk um den Schußkanal herum, wovon Fall 4 ein schönes Beispiel darbietet.

Wie die Streifschüsse das Gehirn verletzen, zeigen folgende Beispiele:

Fall K. (Name Shimada.) Entfernung der Feinde: 150 m. Bewußtlosigkeit 3 Tage. Die Kugel streifte quer die Stirngegend, 12 cm oberhalb der Glabella; das Stirnbein bekam an dieser Stelle mehrere Splitter, Fistelgang nie ausgeheilt. Leicht apathisch, keine Sprachstörung; leichte Motilitäts- und Sensibilitätsstörungen der rechten Oberextremität nie verschwunden.

58. Tag. Exitus. Sektion. Die Haut zeigt an der Wunde eine Einsenkung von 1,5 cm Länge und 1,2 cm Breite, etwas rechts von

der Medianebene; der Knochen zeigt hier einen Defekt umgeben von mehreren Knochensplittern. Die innere Fläche des Schädels rechts hinten von dieser Knochenwunde einen keilförmigen Knochenvorsprung, von dem aus ein Riß nach rechts hinten bis zur Grenze des Okzipitalknochens verläuft. Das Gehirn zeigt an dem Dache des Seitenventrikels einen walnußgroßen, eitrig erweichten Herd, welcher der Lage der Knochenwunde entspricht. Am linken hinteren Parietallappen zeigt die Dura zweimarkstückgroße, gefäßreiche, fibröse Entzündungsstellen.

Fall L. (Name Hirayama.) Entfernung der Feinde 300 m. Bewußtlosigkeit 2 Tage. Einschußwunde dicht oberhalb der linken Ohrmuschel; 5 cm hinter derselben befand sich die Kugel dicht unter der Haut. Am 3. Tage entfernte man Kugel und Knochensplitter, der Parietalknochen zeigte dabei einen Defekt von 3 cm Länge, Fistelgang nie ausgeheilt. Aphasie einen Monat lang, später Antworten klar. Keine Motilitäts- und Sensibilitätsstörung.

215. Tag. Exitus. Sektion. Perforierter Schädel ohne Knochenriß. Unter der Dura der linken Gehirnhemisphäre mehrere mit Blutfarbe tingierte, dünne, bindegewebige Membranen. Hühnereigroßer Abszess im linken Temporallappen, die umgebende Gehirnsubstanz stark hyperämisch und zeigt zahlreiche kleine Blutungen.

Fall M. (Name Isotani.) Entfernung der Feinde 50 m. Bewußtlosigkeit 6 Stunden. Einschuss 3 cm medianwärts von dem linken Tuber parietale. Die Kugel verursachte einen Hautriß, der von der Einschußwunde nach hinten medianwärts verlief. Dabei perforierte die Kugel den Schädel durch Streifen, wobei mehrere Knochensplitter entstanden waren, Fistel nie ausgeheilt. Keine Sprachstörung. Motilitäts- und Sensibilitätsstörung der rechten Extremitäten.

192. Tag. Exitus. Sektion. Perforierter Schädel ohne Riß. Der Hauptherd liegt in der weißen Substanz hinten lateral vom linken Nucleus lentiformis, ist hühnereigroß, eitrig infiltriert und erweicht. Die weiße Substanz und der Nucleus lentiformis der rechten Hemisphäre zeigt an ihrer Horizontalschnittfläche zum Teil diffuse eitrige Infiltration.

Wie in den Fällen von penetrierenden Schüssen, so habe ich auch in den mit Streifschüssen das Original gekürzt.

Wenn man die letzteren Fälle betrachtet, so ist es begreiflich, daß die Hauptherde der Gehirnläsionen immer oberflächlich oder tief unter der Knochenwunde des Streifschusses einer klein-

kalibrigen Kugel entstehen und die Bedeutung der Nebenverletzungen (z. B. der Blutungen) an entfernten Stellen ganz untergeordnet ist.

Wie die Splitter von Shrapnells, Granaten und ähnlichen Geschossen das Gehirn verletzen, ist weniger bestimmbar als die Verletzung durch die kleinkalibrige Kugel.

Fall N. (Name Aoki.) Entfernung der Feinde 1000 m. Bewußtlosigkeit 2 Stunden. Einschuß durch Splitter von gröberen Geschossen in der Haut der rechten Parietalgegend, von 1 cm Länge und 0,5 cm Breite. Aus der Wunde wurden etwa 13 Knochensplitter, 4 kleine Kugelsplitter und Tuchstücke des Hutes herausgenommen, zum Teil aus 5 cm Tiefe. Rechtsseitiger Kopfschmerz, Erbrechen, Amnesie, Intelligenzschwäche, Motilitäts- und Sensibilitätsstörung der linken Extremitäten. Wenn man Nickbewegungen des Kopfes ausführen läßt, kann man an der Wundöffnung ein eigentümliches schabendes Geräusch wahrnehmen. Keine Sprachstörung. Keine Gesichts- und Augenmuskellähmung.

533. Tag. Exitus. Sektion. Knochendefekt einmarkstückgroß. Das Gehirn zeigt an der Wunde narbige Verwachsung mit winzig kleinen Kugelsplittern. Ein hühnereigroßer Abszess unter der Wunde; etwas tiefer davon ein kleiner, nahe an der lateralen Wand des rechten Seitenventrikels.

Fall O. (Name Horiuchi.) Bewußtlosigkeit 2 Stunden. Einschuß durch Splitter von gröberen Geschossen 5 cm oberhalb des inneren Endes der rechten Augenbraue (1,6 cm unter der Haargrenze) von 1,2 cm Durchmesser (nie ausgeheilt); ferner durch Explosion von Gasen entstandene Verbrennungswunden vor der rechten Ohrmuschel, an derselben, an der Jochbogen- und Kinngegend, die bald ausgeheilt. Sensibilitätsstörung und Paralyse der rechten oberen und Parese der rechten unteren Extremität. Zeitweise leichte Bewußtseinstrübung und leichte Sprachstörung.

61. Tag. Exitus. Sektion. Knochendefekt von 1,2 cm Länge und 0,7 cm Breite; kein Riß. Ein reiskorngroßer Kugelsplitter am inneren Ende der rechten Augenbraue auf der äußeren Knochenfläche; Haut darüber keine Läsion. Die Dura nahe der Wunde dunkelrötlich verwachsen, enthält Blutkoagula und Knochensplitter. Die Dura der rechten Hemisphäre ist fest mit dem Gehirn verwachsen. Von dem Einschuß aus verläuft der Schußkanal im rechten Frontallappen nach

hinten innen bis links von dem Genu corporis callosi, der Kanal ist unregelmäßig und von etwas derbem Gewebe umgeben. Die Kugelsplitter selbst konnte man nicht entdecken; Durchleuchtung mit ROENTGENstrahlen zeigte am linken Temporal- und Frontallappen zwei kleine Kugelsplitter, die entfernt wurden; außerdem noch etwa 4 solche zerstreut im Gehirn. Ein hühnereigroßer Abszess befindet sich lateralwärts unter der Knochenwunde. Taubeneigroßer Abszess im oberen Drittel der rechten vorderen Zentralwindung.

Fall P. (Name L. K.) Die Kugel, die mit der Hand gegen den Feind zu werfen war, war in Entfernung von 2—3 Schritten explodiert und verletzte den Patienten an der Haargrenze der rechten Stirnseite. Der Fistelgang nie ausgeheilt. Bewußtlosigkeit 8 Stunden. Vom rechten Ohr aus zeitweise seröse Sekretion, Schwerhörigkeit der betreffenden Seite. Zeitweise Kopfschmerz und Schwindel, sonst keine Symptome zu erwähnen.

155. Tag. Exitus. Sektion. Hautwunde der Stirn S-förmig, 6 cm lang, darunter zwei Knochendefekte, einer mehr temporalwärts, 2,5 cm lang, 1,8 cm breit; der andere mehr frontalwärts, 2,5 cm lang, 1 cm breit. Innere Lamelle des Knochens der ersteren Verletzung kinderhandtellergroß zerstört, die entsprechende Dura lädiert. Der rechte Frontallappen zeigt eine 3 cm tiefe daumendicke Kaverne kommunizierend mit der Knochenwunde. Nahe der Fossa Sylvii zeigt der Frontallappen zwei seichte Substanzverluste, einer daumenspitzengroß, der andere kleinfingerspitzengroß. Krupöse Pneumonie.

Bei diesen letzteren drei Fällen habe ich auch Unwesentliches gekürzt.

Die Splitter von gröberen Geschossen (Geschützmunition) bewirkten in unseren leichteren Fällen, soweit die Verwundeten nicht gleich auf dem Schlachtfelde zugrunde gingen, zahlreichere und kleinere Verletzungen als die kleinkalibrige Kugel.

Doch alle diese Fälle ergeben, daß mit der Lage der Knochenwunde im großen und ganzen auch der Ort der Gehirnverletzung gegeben ist.

Bis jetzt haben wir 1. Penetrierschuß der kleinkalibrigen Kugel, 2. Streifschuß derselben und 3. Splitterschüsse von größeren Geschossen besprochen.

Bei diesen letzteren ist es einfach, mathematisch die Lage der Wunde im Gehirn zu finden. Denn die Lage einer Verletzung können wir von dem Kopfe des Patienten auf das Kopfmodell (Fig. 42) als

die Zahlen der Koordinaten (x, y, z) übertragen, und die diesen Koordinaten entsprechenden Gehirnpartien an dem Gehirnmodell bzw. an der Gehirnfigur (Fig. 1, 2) aufsuchen.

In den Fällen mit Penetrierschüssen durch kleinkalibrige Kugeln möchten wir einige mathematische Bemerkungen über die analytische Geometrie des Raumes einführen.

Wenn die auf das Kopfmodell übertragenen Koordinaten Koordinaten der Einschußwunde x_1, y_1, z_1 wären, und die der Ausschußwunde x_2, y_2, z_2, dann ist die Gleichung (Funktion) der Verbindungslinie (Schußkanal) folgende (RUDIO):

$$\frac{x-x_1}{x_2-x_1} = \frac{y-y_1}{y_2-y_1} = \frac{z-z_1}{z_2-z_1}.$$

In dieser Formel sind x, y und z variabel; x_1, y_1, z_1, x_2, y_2, z_2 aber bekannte Zahlen. Wenn eine Variable bekannt wird, so kann man den entsprechenden Wert der anderen Größen sofort berechnen, z. B. wenn man $x=0$ (Medianebene, wo der Schußkanal von einer Hemisphäre in die andere übergeht) setzt, so ist das erste Glied dieser Formel in eine bekannte Zahl umgewandelt. Daraus bekommt man durch Rechnung die entsprechenden Werte von y und z. Mit anderen Worten: Man weiß jetzt, wie viele Millimeter nach vorn (der Wert von y) und wie viele Millimeter nach oben (der Wert von z) der Schußkanal in der Medianebene (wo $x=0$ ist) liegt.

Die Werte von x kann man als arithmetische Reihen setzen (z. B. $x=+45$, $x=+30$, $x=+15$, $x=0$, $x=-15$, $x=-30$, $x=-45$), damit man jeden Punkt im Schußkanale genau als auf der rechten (+) oder linken (−) Seite liegend kennen lernt; so bekamen wir durch Zahlenberechnung den Verlauf des Schußkanals.

Noch übersichtlicher kann man durch geometrische Konstruktion die Lage des Schußkanals genau verfolgen. Man trägt auf Millimeterpapier zwei Paar betreffende Koordinaten (x_1, y_1) (x_2, y_2) auf und verbindet die beiden gefundenen Punkte; ebenso mit dem anderen Paar Koordinaten (y_1, z_1) (y_2, z_2). Als praktisches Beispiel möchte ich Fall 1 (Fig. 43) auf die angegebene Weise genau behandeln.

Die Koordinaten der Einschußwunde bei diesem Falle sind $x_1=72$, $y_1=68$ und $z_1=42$, also (72, 68, 42), wie die Tab. 6 zeigt. Die Maßeinheit sei 1 Millimeter. Die Koordinaten der Ausschußwunde $x_2=-49$, $y_2=19$ und $z_2=12$, also (−49, 19, 12). Wir ziehen zunächst auf einem Millimeterpapiere (Fig. 3) die Querachse als y-Achse, Längsachse als x-Achse und gleichzeitig als z-Achse. Dann suchen wir

darauf zwei Punkte, welche (72, 68) als die Koordinaten der Einschußwunde (x_1, y_1), und (– 49, 19) als die der Ausschußwunde (x_2, y_2) haben, indem man die Längsachse als x-Achse betrachtet. Verbindet

Fig. 3.

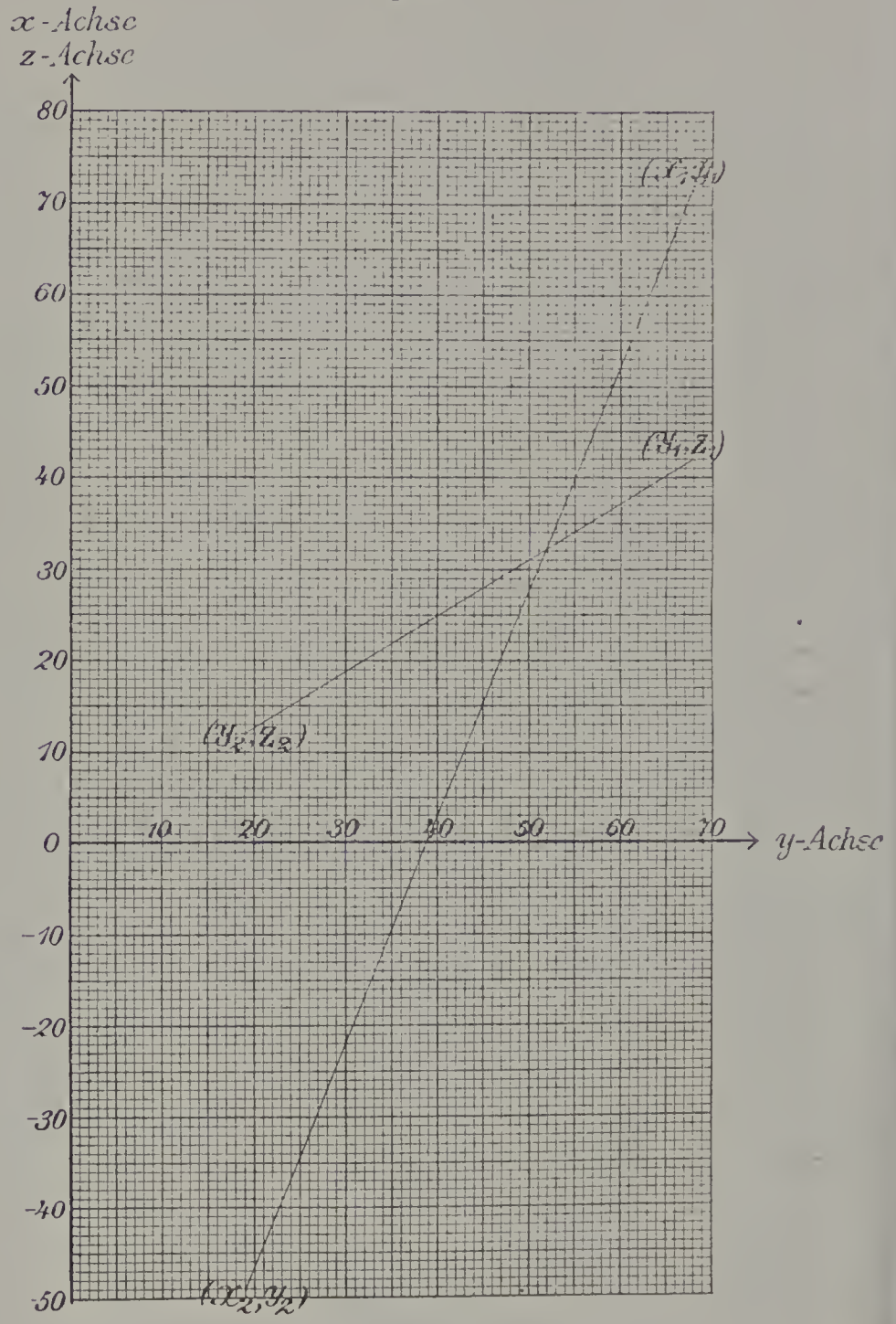

man beide gefundenen Punkte, so bekommt man den Schußkanal, i welchem man bloß die Werte von der transversalen (x-) und sagittale (y-) Achse des Kopfes in Betracht zieht. Ebenso suchen wir a

demselben Millimeterpapiere zwei andere Punkte, wo (68, 42) die Koordinaten der Einschußwunde (y_1, z_1) und (19, 12) die der Ausschußwunde (y_2, z_2) sind, indem man die Längsachse als z-Achse betrachtet. Verbindet man diese beiden gefundenen Punkte, so bekommt man den Schußkanal, in welchem man nur die Werte der sagittalen (y-) und vertikalen (z-) Achse des Kopfes in Betracht zieht.

Die erste Verbindungslinie entspricht der Fig. 2, die das Gehirn auf der horizontalen Schnittfläche gezeigt hat, wo nur die x- und y-Achse in Betracht kommen. Die zweite Verbindungslinie entspricht der Fig. 1, die das Gehirn von der medianen Fläche gezeigt hat, wo nur die y- und z-Achse in Betracht kommen.

Diese beiden Verbindungslinien bilden ein Liniensystem, in dem man den Verlauf des Schußkanals übersichtlich verfolgen kann. Z. B. wenn man die Koordinaten des Schußkanals in der Medianebene (wo $x = 0$ ist), also einen Punkt von den Koordinaten (0, y, z) finden will, so suchen wir zunächst die Werte von (x, y), oder (0, y), dann die Werte von (y, z). Man sucht auf Fig. 3 den Kreuzungspunkt der ersten Verbindungslinie mit der y-Achse, wo $x = 0$ und $y =$ ca. 39 ist, also die Koordinaten (0, y) = (0, 39) sind. Dann sucht man von diesem Kreuzungspunkte aus vertikal nach oben auf der zweiten Verbindungslinie einen Punkt, wo $y =$ ca. 39 und $z =$ ca. 24 ist, also die Koordinaten (y, z) = (39, 24) sind. Die gesuchten Koordinaten (0, y, z) sind also: (0, 39, 24).

Von der Richtigkeit dieser Werte kann man sich durch Rechnung überzeugen, wenn man in den früheren Formeln die betreffenden Werte setzt:

$$\frac{x - x_1}{x_2 - x_1} = \frac{y - y_1}{y_2 - y_1} = \frac{z - z_1}{z_2 - z_1}$$

$$\frac{0 - 72}{-49 - 72} = \frac{y - 68}{19 - 68} = \frac{z - 42}{12 - 42},$$

also:

$$y = \text{ca. } 38{,}8; \quad z = \text{ca. } 24{,}1.$$

Das Resultat dieser geometrischen Konstruktion ist mindestens bis zu 1,0 mm richtig, was für unsere Zwecke genügt.

Weiter suchen wir auf Fig. 3 einen Punkt, wo $x = +30$ ist; zunächst suchen wir die Werte (x, y) oder (30, y), dann die Werte von (y, z). Um die Werte von (30, y) zu finden, sucht man auf der ersten Verbindungslinie den Schnittpunkt mit einer Linie, die der y-Achse parallel in einer Entfernung von 30 nach oben liegt; die Koordinaten dieses Schnittpunktes sind (30, 51). Um die Werte von (y, z) zu finden, sucht man von letzterem Schnittpunkte einen vertikal nach oben

liegenden Punkt auf der zweiten Verbindungslinie; hier findet man dann einen Punkt mit den Koordinaten von (51, 32). Die gesuchten Koordinaten (30, y, z) sind also (30, 51, 32).

In ähnlicher Weise kann man schnell und leicht noch beliebig viele andere Koordinaten auf dem Schußkanale z. B. (20, 47, 29), (—20, 31, 19), (—30, 27, 17) usw. finden.

Die so gefundenen Koordinaten liegen auf dem „Schußkanale", den man durch geradlinige Verbindung der Mittelpunkte von Ein- und Ausschußwunde erhält. Der so erhaltene „Schußkanal" ist also streng genommen „Schußkanalachse". Daraus geht hervor, daß die eigentliche Läsion des Gehirns eine gewisse Breite um die Schußkanalachse hat, die dem Halbdurchmesser der kleinkalibrigen Kugel von 8 mm Durchmesser entspricht.

Wenn man jetzt die Gehirnfiguren (Fig. 1 und 2) heranzieht und verfolgt, wie der gefundene Schußkanal von der Ein- bis Ausschußwunde die Gehirnfiguren verletzt hat, so trifft der Schußkanal zunächst die rechte Sehstrahlung durch die Koordinaten (30, 51, 32), womit sich die klinischen Symptome von linksseitiger Hemianopsie vollständig erklären. Dann verläuft der Schußkanal durch den rechten Okzipitallappen nach hinten medianwärts bis zur Medianebene und dringt zum linken Okzipitallappen und zwar zum Gyrus lingualis mit den Koordinaten (0,39, 24) ein, die 11 mm unten vorn von der Fissura calcarina, 5 mm hinten oben von dem Kleinhirn liegen; weiter verläuft er stetig hinten links durch den untersten Teil des linken Okzipitallappens bis zur Ausschußwunde, ohne dabei die Fissura calcarina und Sehstrahlung direkt zu verletzen. Dadurch lassen sich die klinischen Symptome der Intaktheit der rechten Gesichtsfeldhälfte erklären. Die klinischen Symptome der zerebellaren Ataxie finden leicht dadurch ihre Erklärung, wenn man berücksichtigt, daß die ideale Schußkanalachse vom Kleinhirn nur 5 mm weit entfernt ist. Jedoch war die Entfernung des Kleinhirns von der Kugel im Augenblick des Durchschlagens nur 1 mm groß, da der Halbmesser der Kugel, 4 mm, von 5 mm subtrahiert werden muß. Bei der Kleinhirnverletzung kommt im allgemeinen noch die Läsion des Gehirns außerhalb des mathematischen Schußkanals in Betracht, was ja wohl im extremen Falle die Ausdehnung eines Enteneis (vgl. Fall C.) erreichen kann, in unserem speziellen Falle aber würden einige Millimeter vom mathematischen Schußkanal genügen, um eine Kleinhirnläsion herbeizuführen.

Außerdem muß die individuelle Schwankung der Lage des Gehirns beim einzelnen Falle aus den Durchschnittszahlen berücksichtigt werden. Wenn man alle diese Momente berücksichtigt, so stimmen in diesem

Falle alle klinischen Symptome mit dem Verlaufe des mathematischen Schußkanals überein. Ob es bei allen anderen Fällen so gut wie bei diesem stimmt, ist nicht gesagt. Doch wir sind sicher der Meinung, daß es im großen und ganzen gut übereinstimmt, wie wir in den folgenden Kapiteln finden werden.

5. Kapitel.

Die Fälle mit Hemianopsia dextra bzw. sinistra.

Im 5.—9. Kapitel werden wir neben den eigenen Fällen aus dem Tokyo-Toyama-Lazarett (1904—05) den Fall von E. Haga aus dem Hiroshima-Lazarett (1900), die Fälle von R. Ono aus dem Tokyo-Shibuya-Lazarett (1904—05), die Fälle von K. Oka aus dem Ogura-Lazarett (1904—05) behandeln.

Fall 1.

(Eigener Fall, Fig. 43.)

Name: M. Kojima, 24 Jahre, Infanterist, Gefreiter, im Zivilberuf Bauer. Gesichtsfeld: Hemianopsia sinistra completa auf beiden Augen. Verletzung: Penetrierende Schußverletzung der Hinterhauptsgegend durch eine kleinkalibrige Kugel. (Fig. 43.)

Krankengeschichte
(Ungekürzte militärische Krankengeschichte):

1. Tag (7. III. 1905). Ort der Verwundung: Mukden. Art der Feinde: Infanterie. Entfernung der Feinde: 1500 m. Körperstellung im Augenblick der Verwundung: Marschierend. Sensorium: Bald vollständig bewußtlos.

5. Tag. Motilität: Der Patient lag meist bewegungslos da. Sensorium: Unklar und beständiges Delirium, zeitweise Unruhe mit starken unwillkürlichen Bewegungen. Keine Blasen- Mastdarmstörungen. Transp.: Nach einem anderen Lazarett.

7. Tag. Sensorium: Über die Krankengeschichte vom 6.—10. Tag ist nichts bekannt geworden. Der Patient gab nach 4 Monaten über sein Befinden am 7. Tag nach seiner Verletzung folgende Mitteilung: „An diesem Tage kehrte allmählich das Bewußtsein zurück, und es stellte sich Kopfschmerz ein. Ich hörte das Geräusch des im Lazarett anwesenden Personals“, aber der Visus war hochgradig gestört: „keinen Menschen konnte ich erkennen, nur sprechen hörte ich.“

11. Tag. Wunde: An der Ein- und Ausschußwunde allmählich Schorfbildung. Mot.: Er kann den Kopf nicht drehen wegen der Starre. Ord.: Verbandwechsel. Transp.: Nach einem anderen Lazarett.

17. Tag. Wunde: Günstiger Verlauf der Heilung. Mot.: Motilitätsstörung an beiden unteren Extremitäten. Ord.: Verbandwechsel, Kal. jodat.

19. Tag. Wunde: Ganz mit Schorf bedeckt.

22. Tag. Ernährung mäßig, Appetit gut. Mot.: Der Gang ist unsicher schwankend.

29. Tag. Psyche: Keine Hirndruckerscheinung. Transp.: Nach einem anderen Lazarett.

32. Tag. Transp.: Nach einem Lazarettschiff, welches nach Japan fuhr. Wunde: Ausgeheilt. Mot.: Der Gang ataktisch.

36. Tag. Transp.: Nach einem einheimischen Lazarett. Sensib.: An beiden unteren Extremitäten wenig herabgesetzt. Visus: Zählt Finger in $^1/_3$ m Entfernung. Ord.: Kal. jodat.

40. Tag. Auge: Pupillenreaktion intakt.

48. Tag. Allgemeinbefinden gut, Appetit gut. Visus: Gebessert. Ord.: Kalii bromati.

52. Tag. Transp.: Nach einem Lazarett in Tokyo.

57. Tag. Mot.: Störung des Ganges vorhanden; der Patient erhält deshalb Krücken. Visus: Zählt Finger in 1 m Entfernung.

60. Tag. Ernährung gut. Herz und Lungen intakt. Mot.: Geringe Kraftlosigkeit in den Extremitäten beider Seiten in gleichem Maße. Störung des Ganges vorhanden. Stehend, sitzend und beim Gehen vermeint Patient zu schwanken, aber objektiv sind diese Schwankungen nicht nachweisbar. Zunge weicht nicht ab beim Hervorstrecken. Nasolabialfalte beiderseits gleich. Sensib.: Hypästhesie findet sich an der linken Brustwand, an der linken unteren Extremität, am rechten Vorderarm, an der rechten Okzipitalgegend und einem Teile der linken Okzipitalgegend. Geruchs- und Geschmackssinn: Auf der linken Seite geschwächt. Refl.: Kniereflexe etwas gesteigert. Psyche: Patient klagt über Gedächtnisschwäche. Auge: Lidspalten beide gleich groß, Pupille des linken Auges etwas weiter als die des rechten; beide rund, reagieren auf Licht gleich und normal; keine Motilitätstörung der Bulbi.

80. Tag. Auge: Pupillen reagieren auf Licht träg. Visus: Zählt rechts Finger in 2 m, links in $^1/_3$ m Entfernung.

Status praesens:

113. Tag. Mittelgroß, Ernährung gut. Wunde (Fig. 43): Einschußwunde liegt an der rechten Schläfengegend, wo eine Knochendepression

von etwa 6 mm Durchmesser durch eine genau darüber gezogene Narbe zu fühlen ist. Die Koordinaten sind: (72, 68, 42). (Vergleiche Tabelle 6.) Ausschußwunde liegt links von der Protub. occip. ext., wo eine ebensogroße Knochendepression mit etwas nach links geschobener Narbe zu finden ist. Koordinaten sind: (—49, 19, 12). Mot.: Geht mit Krücke, vermag damit über ein Kilometer zurückzulegen; ohne Krücke ist der Gang unsicher, in geringem Maße ataktisch, und zwar hebt er seinen anderen Fuß erst vom Boden auf, nachdem er mit dem ersten sicheren Halt gefunden hat. Keine Sprachstörung. Auge: Durchmesser der Pupille rechts etwa 2,7 mm, links etwa 2,3 mm, reagieren auf Licht etwas träg. Brechende Medien klar. Papillen intakt; die Netzhautgefäße eine Spur verengt. Eine Akkommodationslähmung ließ sich nicht feststellen. Klagt nicht über Doppeltsehen. Tag und Nacht sieht er ein Flimmern vor Augen, als ob er bei hellem Wetter ein Flimmern in der Luft sehe. Visus: Rechts zählt Finger in 6 m, links in 3 m Entfernung. Gesichtsfeld (von mir gemessen): Negative linksseitige komplette Hemianopsie mit makulärer Einsperrung von 4 Grad wie Fig. 4 zeigt.

Fig. 4 (Fall 1).

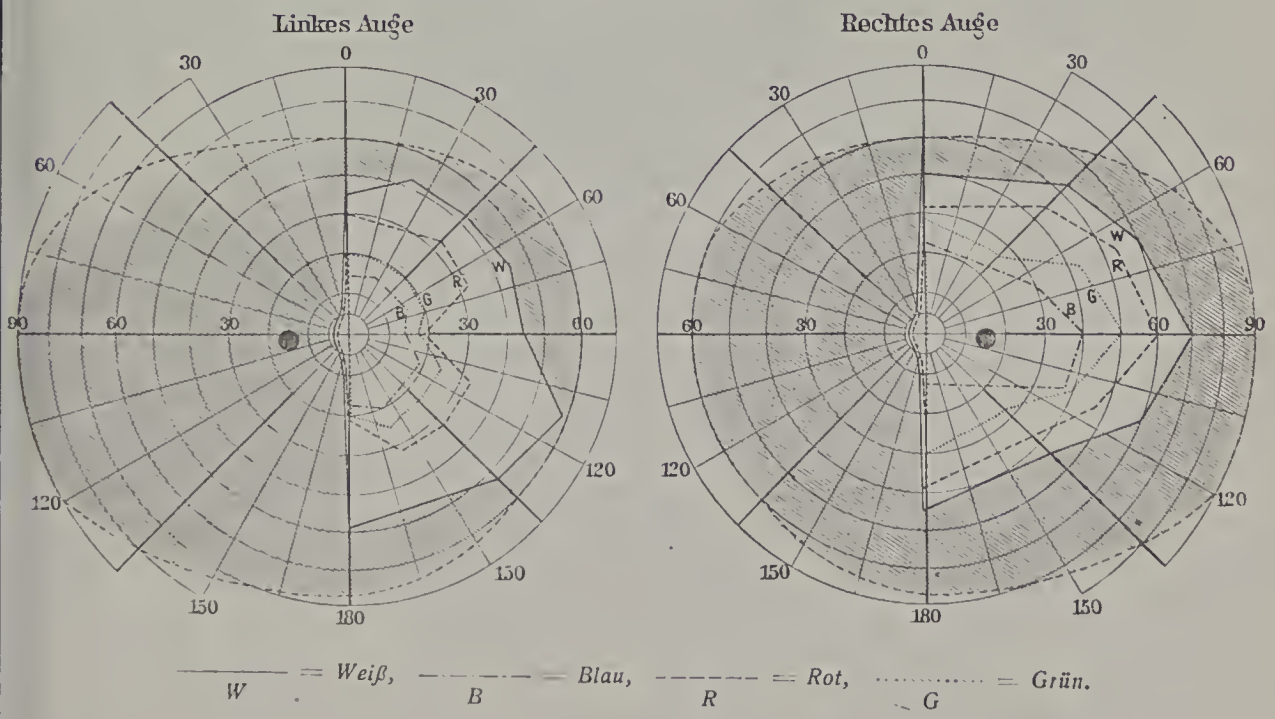

280. Tag. Mot.: An einem ziemlich fehlerlos und gut geschriebenen Brief konnte ich keine Schreibstörung konstatieren. Auge: Er hat geschrieben, alle Beschwerden, speziell Schlechtsehen bestehen genau wie früher.

Epikrise:

Die Lage des Schußkanals hatte nach mathematischer Berechnung genau die rechte Sehstrahlung getroffen, wodurch das klinische Symptom von linkseitiger Hemianopsie wohl zu erklären ist. Von diesem Falle habe ich am Ende des 4. Kapitels den Zusammenhang zwischen Lage der Wunde und Gesichtsfelddefekt genau dargestellt.

Fall 2.

(Eigener Fall, Fig. 44.)

Name: U. Takeda, 24 Jahre, Infanterist, Gefreiter, im Zivilberuf Bauer. Gesichtsfeld: Hemianopsia dextra completa auf beiden Augen. Verletzung: Penetrierende Schußverletzung des Kopfes, von der Stirn zum Hinterhaupt durch eine kleinkalibrige Kugel. (Fig. 44.)

Krankengeschichte:

1.—18. Tag. Nach der originalen Militärkrankengeschichte (gar nicht gekürzt).

1. Tag (28. I. 1905). Ort der Verwundung: Sha-ho. Art der Feinde: Infanterie. Entfernung der Feinde: Nicht festgestellt. Körperstellung im Augenblick der Verwundung: Unbekannt. Sensorium: Bald vollständig bewußtlos.

Über die Krankengeschichte vom 1. Tage ist uns weiter nichts bekannt geworden. Doch ist es höchst wahrscheinlich, daß der Patient nach seiner Verwundung mehrere Stunden bewußtlos im Schnee bei stürmischem Wetter lag; es stellte sich Frostbrand an den Füßen ein.

6. Tag. Puls 120, klein und schwach. Wunde: Die Kugel hat den Kopf durchbohrt; aus der Ausschußwunde in der Hinterhauptsgegend fließt eitriges Sekret, die umgebende Kopfhaut schwillt an. Außerdem Schußverletzung am Bein; die Einschußwunde befindet sich am unteren, vorderen Teile des linken Oberschenkels, die Ausschußwunde am oberen, inneren Teil des Unterschenkels. Der Frostbrand reicht am rechten Fuße bis zu den Zehenwurzeln, am linken bis 2 cm proximal von den Zehenwurzeln; schwärzliches Aussehen der vom Frostbrand befallenen Stellen. Psyche: Patient deliriert leise. Incontinentia urinae vorhanden, dadurch bekam er Decubitus in der Steißbeingegend und in der Gegend des Darmbeinkammes. Ord.: Kal. bromat. innerlich, Lycopodium als Salbe äußerlich. Ernährungskur mit Eiern und kondensierter Milch.

8. Tag. Transp.: Nach einem anderen Lazarett. Puls 104. Ord.: Antipyrin.

10. Tag. Wunde: Decubitus in der Gesäßgegend ist auffallend. Die Wunde in der Hinterhauptsgegend schon gut mit Kruste bedeckt. Die Wunden am Beine sind fast ausgeheilt. Mot.: Die vier Extremitäten sind gelähmt. Ord.: Kampher und Kal. bromat. innerlich.

14. Tag. Puls regelmäßig, kein Fieber. Wunde: Decubitus allmählich vergrößert. Psyche: Tag und Nacht schreit Patient mit lauter Stimme, klagt mannigfaltig, ruft nach den Nachbarn oder seinen Familienangehörigen in der Heimat. Ord.: Lycopodium als Salbe äußerlich.

16. Tag. Wunde: Decubitus dehnt sich bis zur Genitalgegend aus, die sehr unsauber geworden ist wegen der Incontinentia urinae et alvi. Mot.: Paraplegie der unteren Körperhälfte. Ord.: Wie früher; Verbandwechsel.

18. Tag. Puls 96, regelmäßig, gut gespannt. Appetit ziemlich gut, nimmt 2 Tassen japanische Reissuppe, Milch, Eier, usw. Ord.: Wie früher. Psyche: Antworten unklar. Transp.: Nach einem anderen Lazarett.

21.—347. Tag. Nach der originalen Militär-Krankengeschichte (gekürzt).

26. Tag. Wunde: Weil Incontinentia urinae immer noch vorhanden, legte man eine Ochsenblase vor den Penis; dadurch wurde Sauberkeit des Bettes erzielt und es kam zur Heilung des Decubitus. Psyche: Intellekt und Gedächtnis sind stark eingeschränkt. Hemmungskraft des Willens herabgesetzt; wenn Patient sich an irgend eine Sache erinnert, wiederholt er beständig dasselbe Wort oder eine Silbe. Hat er Freude an etwas, so lacht er darüber laut, weint jedoch bald darauf. Schlaf und Appetit gut.

32. Tag. Transp.: Nach einem anderen Lazarett.

34. Tag. Wunde: Ein- und Ausschußwunde ausgeheilt, wenig prominent. Psyche: Zeitweise Incontinentia urinae, oft Delirien. Mot.: Keine nennenswerte Störung. Sensib.: Keine nennenswerte Störung. Transp.: Nach einem Lazarettschiff, welches nach Japan fuhr.

39. Tag. Transp.: Nach einem einheimischen Lazarett.

49. Tag. Transp.: Nach einem Lazarett in Tokyo.

58. Tag. Frostbrand: Alle Zehen beider Füße sehen schwärzlich und wie gedorrt aus. Amputation derselben beiderseits in der Articulatio tarsometatarsea (LISFRANC).

68. Tag. Wunde: An den Operationsstellen der Füße schlechte Granulation und Eitersekretion. Am rechten Fuße die Entzündungserscheinungen unbedeutend, am linken aber schwer; Schwellung des

linken Unterschenkels im unteren Drittel, Amputation der unteren Hälfte desselben.

80. Tag. Wunde: Am rechten Fuße zeigt der operierte Stumpf schlechte, serösen Eiter sezernierende Geschwürsfläche; der rechte Unterschenkel schwillt dunkelrot bis oberhalb des Fußgelenks an. Amputation des unteren Drittels des rechten Unterschenkels.

84. Tag. Psyche: Wahnsinn, bald Lachen, bald Traurig- oder Ärgerlichsein. Auftreten von Illusionen.

107. Tag. Psyche: Wahnsinnserscheinungen nicht so bedeutend, wie vorher angenommen. Psychische Depression gering, Stimme klein. Orientierung über Raum und Zeit meist richtig. Patient gibt erst nach eindringlichem Fragen sein Alter richtig an. Hauptsächlich also Hemmungszustand der Psyche. Patient möchte gern nach seiner Heimat zurückkehren.

116. Tag. Psyche: Patient kennt Tag, Monat, Jahr. Die Nummer seiner Wohnung in seiner Heimat ist ihm im Gedächtnis geblieben. Weiß aber nicht, in welchem Monat des Jahres er lebt; gibt nur an, daß es ein heißer Monat ist. Orientierung im Raum möglich. Zeigt man eine Milchflasche, sagt er, es sei ein Ei. Zeigt man ein Ei, so hält er es für eine Milchflasche. Einen Löffel sieht er für eine Flasche an. Von einer Klingel sagte er, sie sei ein Geräusch verursachendes Instrument. Den Namen für japanische Eßstäbchen gibt er richtig an: sagt man ihm, „Dies ist ein Bleistift," so behauptet er, es sei kein Bleistift.

130. Tag. Psyche: Patient hat als Kind eine Volksschule 3 Jahre lang besucht. Er konnte das Jahr des japanisch-chinesischen Krieges richtig angeben, das des japanisch-russischen Krieges nicht.

159. Tag. Wunde: Patient mußte sich wieder einer Operation an der durch Frostbrand geschädigten rechten unteren Extremität unterziehen. Amputation oberhalb des Kniegelenks dicht über den Kondylen; Ansatz der Patella.

181. Tag. Puls 73, Spannung normal. Temperatur normal. Psyche: Spricht selten, bewegt sich selten. Verschiedene Fragen wurden versuchsweise an ihn gerichtet: „Warum bleiben Sie ohne Grund hier im Lazarett?" Antwort: „Meine beiden Füße sind noch nicht geheilt." Frage: „Was wollen Sie tun nach der Heilung der Füße?" Antwort: „Dann könnte ich zu Fuß gehen und werde nach meiner Heimat zurückkehren." Frage: „Wollen Sie nicht schnell nach Ihrer Heimat zurückkehren?" Antwort: „Bis zur Heilung der Füße will ich nicht zurückkehren." Frage: „Wollen Sie jetzt nicht nach Ihrer Heimat zurückkehren und dort sich weiter behandeln lassen?" Antwort: „Wenn

ich zurückkehre, kann ich die Behandlung nicht fortsetzen.“ Frage: „Wollen Sie nach der Heilung wieder mitkämpfen?“ Antwort: „Wenn ich mitkämpfen müßte, könnte ich doch nichts leisten ohne die Füße.“ Frage: „Was wollen Sie nach der Heilung in Ihrer Heimat machen?“ Antwort: „Vielleicht kann ich gar nichts tun, ich werde nur arbeiten, was mir möglich ist.“ Bei dieser Unterhaltung zeigte Patient völlige Gleichgültigkeit.

176. Tag. Psyche: „Warum ist Ihr Nachbarpatient weggegangen aus diesem Zimmer?“ Auf diese Frage antwortete er lachend: „Er ist aus Furcht vor mir weggelaufen.“

208. Tag. Der Patient war in ein Zimmer für Geisteskranke untergebracht worden. Heute hat ein Patient in diesem Zimmer einen Selbstmordversuch gemacht. Als unser Patient das bemerkte, kroch er auf den Händen fort und meldet dieses Ereignis dem Wärter.

214. Tag. Psyche: Patient weiß weder Datum noch Ort seiner Verwundung. Er bemerkt wohl, daß sein Gedächtnis geschwächt ist. Er weiß bis zu seiner Verwundung alle Ereignisse relativ gut, aber von allen folgenden ist ihm nur wenig im Gedächtnis geblieben.

225. Tag. Patient gibt an, er hätte keinen Kopfschmerz.

234. Tag. Psyche: Er kennt etwa $^2/_3$ der Namen der Offiziere seines Regimentes. Mathematische Probe: $35+7=42$, $45\times3=125$, dann korrigierte er mit 135. Ablauf des Gedankenganges ein wenig verzögert.

244. Tag. Auge: Vorgestern konnte er nicht gut sehen wegen einer Art von Flimmern, war heute besser geworden. Psyche: Buchstaben des japanischen Alphabetes (Ih, Ro, Ha, oder Ah, Ih, Uh usw.) erkennt er wohl, kann sie aber nicht verstehen und nicht lesen, jedoch ziemlich gut schreiben, wenn man dem Patienten mit lauter Stimme das Alphabet zu schreiben befiehlt.

246. Tag. Psyche: Wenn man dem Patienten befiehlt, das japanische Alphabet zu schreiben, dann bringt er das wohl richtig fertig, aber kann im nächsten Moment die geschriebenen Buchstaben nicht lesen.

248. Tag. Psyche: Weil Patient in ein Buch hineinsieht, richtete man an ihn folgende Frage: „Können Sie das lesen?“ Antwort: „Ich sehe nur die Bilder an.“ Frage: „Können Sie die Buchstaben lesen?“ Antwort: „Nein, alles vergessen.“ Frage: „Können Sie diese Buchstaben lesen?“ bei dieser Frage zeigten wir ihm 2 Buchstaben des japanischen Alphabetes. „Alles vergessen,“ war die Antwort.

249. Tag. Psyche: Er hält ein leichtes Violett für Rot, Gelb für Weiß und Dunkelweinrot für Rot.

254. Tag. Psyche: Probe auf Farbenblindheit (farbige Wolle in großer Auswahl): Man legte ihm Rot vor, indem man ihn aufforderte, Rot ähnliche Farben auszuwählen. Er suchte Zinnober, Dunkelrot, Carmin und Violett aus; als gelbähnliche Farben bezeichnete er Purpur, Rotbraun, bräunliches Grün und Scharlach; als Blau ähnliche Farben bezeichnete er Grün, helles Blaugrün und Rosarot. Wenn man ihn eine ganz gleiche Farbe auszusuchen aufforderte, so sagt er, daß alle Farben ein wenig verschieden seien. Sollte er ähnliche Farben aussuchen, so war es ihm schwer, überhaupt den Sinn der Aufforderung zu verstehen; er zögerte lange. Eine rosarote Farbe nannte er blau, eine gelbe rot oder gelb. Bei allen diesen an ihn gestellten Fragen zögerte er ebenso, bis er nach langem Bedenken zuletzt selbst meinte, er verstände die Farbenbegriffe nicht zu unterscheiden. In verschiedenen Zeiten allerdings wechseln seine Angaben.

263. Tag. Auge: Hintergrund intakt. Störung des Farbensinns. Pupillenreaktion auf Licht träg, doch gleichmäßig auf beiden Seiten positiv. Visus: Beiderseits $^{6}/_{60}$. Gesichtsfeld: Rechtsseitige Hemianopsie auf beiden Augen, die Trennungslinie beider Gesichtsfeldhälften zieht durch einen Punkt, der von dem Fixierpunkte um 8° horizontal nach der defekten Seite gelegen ist.

Status praesens:

355. Tag. Große Statur, Ernährung mittelmäßig. Wunde: Einschußwunde am Kopfe (Fig. 44) an der rechten Stirngegend, Knochendefekt ca. 13 mm Durchmesser, darüber enthaarte Hautnarbe von 5 mm Durchmesser, Koordinaten: (27, 166, 69) (vergleiche Tab. 6); Ausschußwunde links unten von der Protub. occip. ext. zeigt eine härtere Hautnarbe ohne Haare von 5 mm Durchmesser, Knochenläsion darunter wegen der Dicke der Weichteile undeutlich, Koordinaten: (—29, 11, —12). Mot.: Keine Motilitätsstörungen der oberen Extremitäten und Gesichtsmuskeln. Keine Sprachstörungen. Vor der Verwundung hat er angeblich ziemlich gut geschrieben. Jetzt schreibt er seinen Namen mit rechter Hand zwar richtig, doch ungeschickt und groß, aber ohne Zittern. Die Buchstaben des japanischen Alphabetes kann er alle schreiben. Sensib.: Keine Störung. Psyche: Er macht einen apathischen und gleichgültigen Eindruck. Lesestörung ist komplett; was er groß geschrieben hat, konnte er im nächsten Moment nicht lesen. Das Gedächtnis bis zur Verwundung ist ziemlich geblieben, nach derselben erloschen. Örtliche und zeitliche Orientierung gestört. Subjektiv fühlt er sich ziemlich wohl, wenigstens klagt er nicht. Kein Kopfschmerz. Auge: Augapfel gesund. Hintergrund intakt; Lichtreaktion normal, keine hemianopische Pupillenreaktion. Moti-

litätsstörung der Bulbi fehlt. Wenn man ihn eine Tasse oder ein Buch benennen läßt, dann kann er sie richtig angeben, die meisten anderen Gegenstände nicht. Er bezeichnet Rot als Grün oder Blau, das Gedächtnis für Farben ist verloren. Visus: Zur Untersuchung habe ich das LANDOLTsche Optotyp gebraucht, das aus mehreren Ringen mit je einer Lücke besteht. Zunächst konnte er beiderseits $^{6}/_{60}$ partiell, mit Übung und Suggestion $^{3}/_{30}$ fehlerlos angeben. Gesichtsfeld: (Eigene Messung) Rechtsseitige negative komplette Hemianopsie auf beiden Augen. Die Trennungslinie von der blinden Seite verläuft mit dem vertikalen Meridiane, mit Ausnahme einer makularen Einsperrung von 3° und einer leichten Abweichung der Grenzlinie nach der defekten Seite beiderseits an der Peripherie des Gesichtsfeldes. Das Wetter war schön.

Fig. 5 (Fall 2).

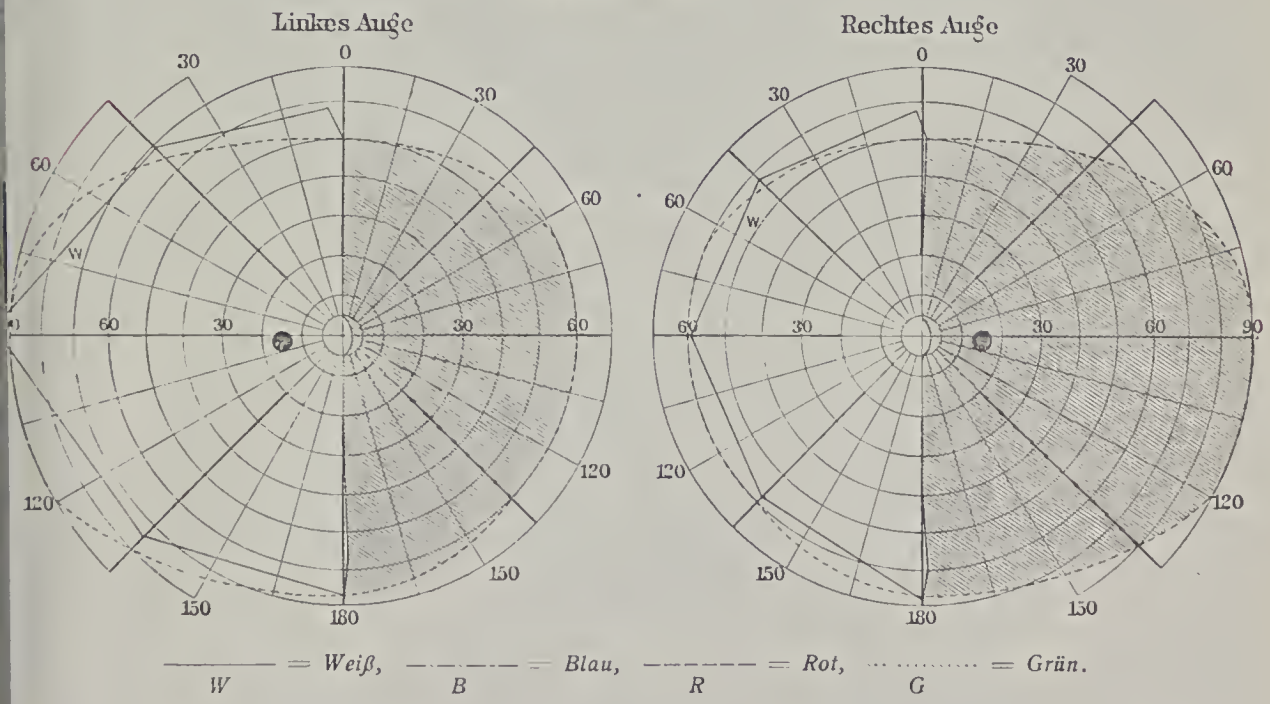

405. Tag. Visus: Rechts $^{6}/_{60}$, links $^{6}/_{30}$. Gesichtsfeld: Bei einer zweiten eigenen Gesichtsfeldaufnahme (Fig. 5) bestimmte ich zunächst den Grad der makularen Einsperrung, indem ich kleine weiße Wattekügelchen von 6 mm Durchmesser an der Spitze eines Tränensackbougies befestigte und wiederholt vor der Defektseite gegen den Fixierpunkt heranrückte, eine Sekunde lang anhielt und plötzlich wieder zurückzog. Beim Bemerken der Kügelchen ließ ich ihn „Ja“ sagen, und so fand ich, daß der Grad der Einsperrung auf beiden Augen 2° ist. Dann bestimmte ich die übrig gebliebene Grenze des Gesichtsfeldes. Das Wetter ist etwas trüb.

Epikrise:

Der Schußkanal verletzte mathematisch genommen nicht direkt die linke Sehstrahlung, da sie etwa 15—25 mm vom Schußkanale in der Gegend von der Schußkanalachse mit den Koordinaten: (— 11, 60, 14) entfernt ist; ebenso nicht die linke Sehsphäre, indem sie etwa 15—25 mm davon [mit den Koordinaten: (— 19, 40, 3)] entfernt ist. Aus der negativen, kompletten, rechtsseitigen Hemianopsie ohne Augenhintergrundveränderung muß man trotzdem die linksseitige Sehstrahlung- oder Sehsphärenverletzung oder beider gleichzeitig annehmen. Diese ausgedehnte Läsion kann die partielle Seelenblindheit und amnestische Farbenblindheit erklären.

Fall 3.

(Eigener Fall, Fig. 45.)

Name: T. Sato, 23 J., Infanterist, Gefreiter, im Zivilberuf Bauer. Gesichtsfeld: Hemianopsia sinistra completa mit konzentrischer Einengung auf beiden Augen. Verletzung: Streifverwundung der Temporalgegend durch Splitter eines großen Geschosses (Fig. 45).

Krankengeschichte (stark gekürzt):

1. Tag (5. XII. 1904). Ort der Verwundung: Port Arthur. Art der Feinde: Infanterie. Entfernung der Feinde: 4 Meter. Körperstellung im Augenblick der Verwundung: Liegende Schußlage. Sensorium: Bald vollständig bewußtlos. Wunde: Vorn und oben von dem rechten Ohre eine 30 mm lange, sagittal verlaufende Furche der Weichteile ohne Verletzung der Knochen. Außerdem mehrere kleine Verwundungen in der rechten Kniegelenkgegend.

5. Tag. Sensorium: Noch unklar, zeitweise Delirien.

92. Tag. Wunde: Erstmalige Inzision der Kopfwunde, weil bis jetzt ein Fistelgang bestand; man entfernte etwa zehn Knochensplitter (der größte bohnengroß).

119. Tag. Wunde: Am Kopfe wurden zwei Knochensplitter herausgenommen.

139. Tag. Wunde: Wegen starker Hirndruckerscheinung wurde trepaniert, dann ein Abszeß inzidiert, aus dem sich mehr als 100 gr Eiter entleerte.

185. Tag. Wunde: Gute Granulationsbildung. Auge: Neuritis optica besser geworden. Gesichtsfeld: Erweitert.

Status praesens:

215. Tag. Wunde (Fig. 45): Am Kopfe ausgeheilt mit ausgedehntem Knochendefekt und lebhafter Gehirnpulsation. Mot.: Leichte Störung des Ganges. Keine Sprachstörung. Psyche: Sehr reizbar, starker Kopfschmerz, Gedächtnis geschwächt, Orientierung gut. Auge: Leichtes Herabhängen des rechten äußeren, oberen Lides. (Infolge von Durchschneidung von betreffenden Fazialisästen bei der Operation?) Motilität der Bulbi intakt. Pupillen gleich groß, reagieren gut auf Licht. Papillen leicht hyperämisch, Venen wenig geschlängelt und erweitert. Visus: Beiderseits $^6/_{20}$. Gesichtsfeld: (Eigene Messung.) Linksseitige komplette Hemianopsie außer makularer Einsperrung von 4° mit konzentrischer Einengung (Fig. 6). Ob es sich um eine negative oder positive Hemianopsie handelt, nicht sicher feststellbar. Farbensinn erhalten. Das Wetter ist schön.

Fig. 6 (Fall 3).

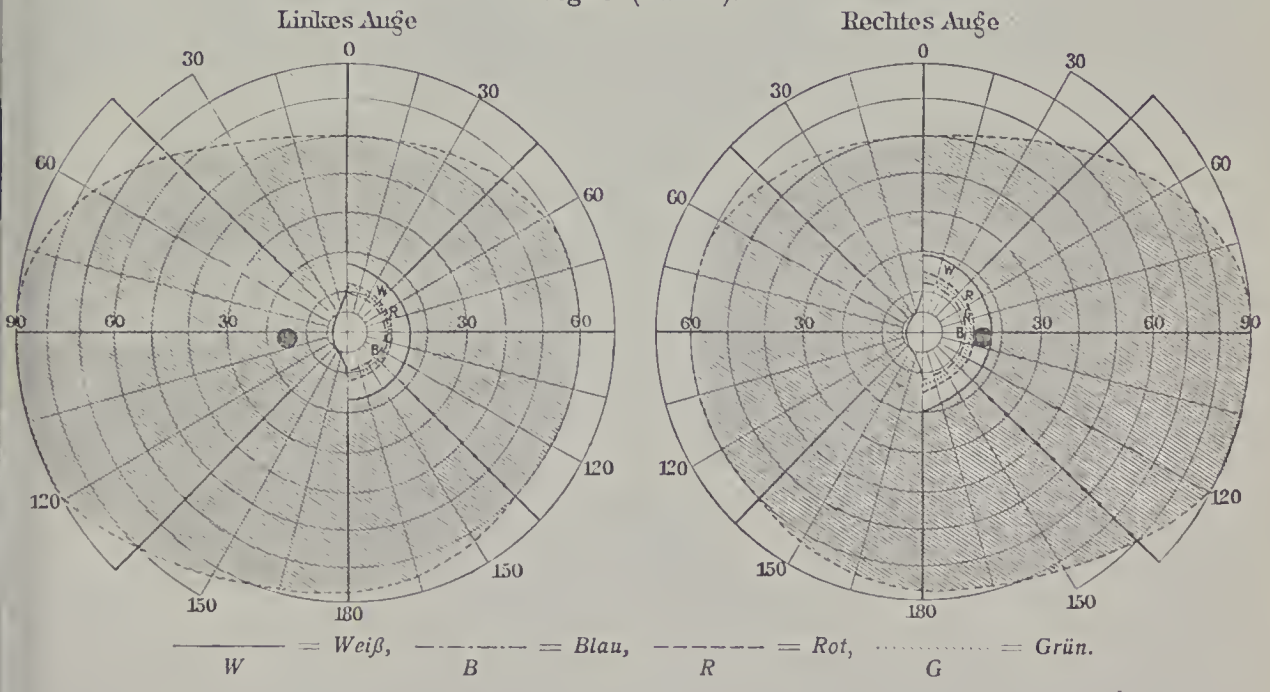

233. Tag. Visus: Rechts $^6/_{30}$, links $^6/_{60}$. Gesichtsfeld: (Eigene Messung). Beiderseits makulare Einsperrung von 2°, rechte Gesichtsfeldhälfte an dem horizontalen Meridiane bis 6°, die sich bei längerer Messungsdauer bis 4° verkleinerte. Das Wetter war trüb.

243. Tag. Kopfschmerz heftig. Visus: Beiderseits $^6/_{20}$. Gesichtsfeld: (Eigene Messung). Beiderseits makulare Einsperrung von 2°, an der rechten Gesichtsfeldhälfte die Einengung um 2° weiter wie bei der vorigen Messung. Das Wetter war leicht trüb.

INSTITUTE OF NEUROLOGY
ROCKFELLER

Epikrise:

Eine Läsion der rechtseitigen Sehstrahlung durch sekundären Eiterungsprozeß ist wahrscheinlich, weil die Lage der Wunde davon weit entfernt ist.

Fall 4.

(Okas Fall.)

Name: On, 25 J. Gesichtsfeld: Hemianopsia dextra completa auf beiden Augen. Verletzung: Penetrierende Schußverletzung, von der linken Schläfe bis zum linken Hinterhaupt durch eine kleinkalibrige Kugel.

Krankengeschichte:

1. Tag (12. III. 1905). Zeit der Verwundung: 5 Uhr nachmittags. Ort der Verwundung: Mukden. Entfernung der Feinde: 100 m. Körperstellung im Augenblick der Verwundung: Liegende Schußlage. Sensorium: Bald vollständig bewußtlos.

2.—16. Tag. Sensorium: Bis zum 16. Tage bewußtlos, dann klarer geworden. Wunde: Einschußwunde 1 Querfinger breit oberhalb der linken Ohrmuschel, 5 mm Durchmesser; Ausschußwunde links über Protub. occip. ext. (etwa 20 mm davon entfernt), 22 mm Querdurchmesser, 8 mm Längsdurchmesser. Von der letzteren Wundöffnung aus sieht man Gehirnsubstanz blosliegen; eine große Menge seröser Flüssigkeit wird aus der Wundöffnung sezerniert; es hängen Knochen- und Kugelsplitter an der Wunde; das umgebende Gewebe schwillt an. Heilungsprozeß ohne Eiterung, ohne allgemeine Fiebersteigerung, günstig. [Nach meinem Koordinatensystem umgerechnet: Einschußwunde (— 72, 82, 31), Ausschußwunde (— 5, — 2, 25)]. Visus: Beim Erwachen herabgesetzt.

26. Tag. Transp.: Patient wurde in das Lazarett von Ogura (Japan) geschafft, wo er bis zu seinem Tode verblieb. Mot.: Parese der unteren Extremitäten, Schwierigkeiten beim Gehen. Psyche: Sensorium nicht ganz klar; Kopfschmerz, Schwindel, Gedächtnisschwäche, Sprachstörungen, Gehör verschlechtert. Visus: herabgesetzt.

Status praesens:

97. Tag. Statur mittel und Ernährung mäßig gut. Gesichtsausdruck apathisch, Blick eigenartig scharf. Mot.: Parese der unteren Extremitäten. Psyche: Kopfschmerz, Schwindel, Gedächtnisschwäche, Intelligenzschwäche. Obgleich Sprachstörung vorhanden, sind die Antworten doch relativ klar. Gehörsinn etwas verschlechtert. Seelenblindheit,

Agraphie nicht nachweisbar. Auge: Motilität der Lider und der Bulbi intakt. Lidspalte normal, intraokulärer Druck normal. Conjunctiva und alle brechende Medien sind intakt. Pupille mittelmäßig erweitert, hemianopische Pupillenreaktion sicher nicht nachzuweisen. Augengrund intakt. Lichtsinn beiderseits gleichmäßig herabgesetzt. Visus: Beiderseits $^6/_{60}$. Gesichtsfeld: Rechtsseitige komplette Hemianopsie auf beiden Augen; die Grenzlinie zieht vertikal durch die Grenze der rechten und der linken Gesichtsfeldshälfte mit Ausnahme der makularen Einsperrung von 5° (Fig. 7). Operation: Um die Krankheitsursache klar zu machen und dementsprechend passende Behandlung zu finden, wurde Trepanation von Dr. H. Hida vorgenommen. In

Fig. 7 (Fall 4).

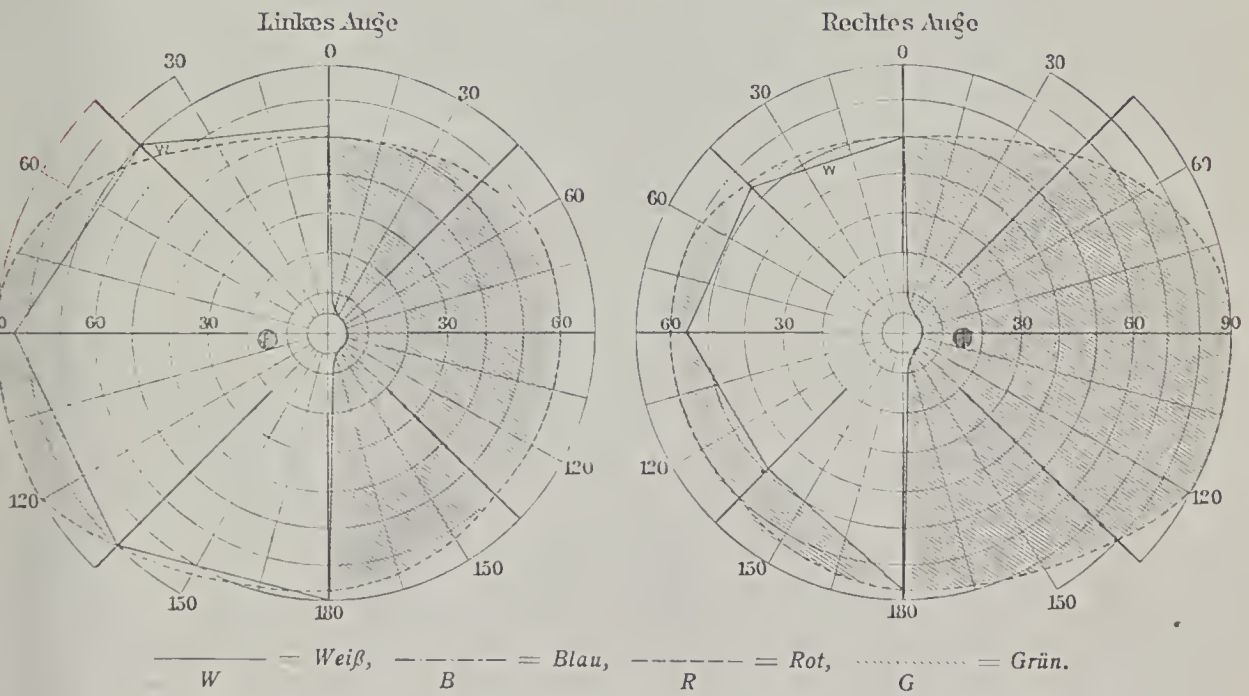

Narkose wurde nach der zuerst von Wagner empfohlenen Methode die temporäre Resektion des mittleren Teiles des Okzipitalknochens (Ω-Schnitt, Stiel nach unten) ausgeführt, dessen Querdurchmesser 50 mm betrug. Dabei fanden wir, daß der Okzipitalknochen einen V förmigen Riß mit zwei Knochensplittern hatte. Die rechte Hirnhemisphäre intakt, an der linken dagegen findet sich eine enteneigroße Zyste nahe dem Pole des Okzipitallappens, gefüllt mit klarer seröser Flüssigkeit, Zystenwand glatt. Sonst weder Abszeß noch Knochensplitter zu finden. Gehirnsubstanz sieht außerhalb der Zyste intakt aus. Vor der Operation wurde eine Injektion von Hefe-Nucleïnsäure zur Vermeidung von Eiterungen gemacht.

107. Tag. Wunde: Der Heilungsprozeß nach der Operation ohne Eiterung günstig. Patient fiel heute (10 Tage nach der Operation) aus dem Bette und bekam dadurch eine Kontusion am Kopfe. Letaler Ausgang.

Sektion:

Das Gehirn hat zwei große Zysten. Die eine, in der Nähe der Ausschußwunde, liegt im linken Okzipitallappen und wurde schon bei der Operation gefunden, ist ungefähr enteneigroß. Die andere, in der Nähe der Einschußwunde, liegt im linken Temporallappen und wurde erst bei der Sektion gefunden; sie ist ungefähr hühnereigroß, hat unregelmäßige Gestalt und kommuniziert mit der ersten Zyste durch einen schmalen Kanal. In der Originalarbeit waren zwei photographische Aufnahmen des Gehirns und eine Aufnahme des Kopfes mit der Verletzung beigefügt.

Epikrise:

Eine enteneigroße Zyste im linken Okzipitallappen am Pole hatte die Läsion der linkseitigen Sehsphäre von hinten verursacht.

6. Kapitel.

Die Fälle mit Hemianopsia inferior.

Fall 5.

(Maruo-Inouyes Fall, Fig. 46.)

Name: T. Tomioka, 26 Jahre, Infanterist, Gefreiter, im Zivilberuf Bauer. Gesichtsfeld: Hemianopsia inferior completa auf beiden Augen. Verletzung: Streifschuß am Hinterhaupt durch eine kleinkalibrige Kugel (Fig. 46).

Krankengeschichte
(ungekürzte militärische Krankengeschichte):

1. Tag (28. XI. 1904). Ort der Verwundung: Port Arthur. Entfernung der Feinde: 5 m. Körperstellung im Augenblick der Verwundung: Liegende Schußlage. Art des Geschosses: Granate, die 3 m vor ihm krepierte; oder wahrscheinlicher eine kleinkalibrige Kugel. Sensorium: Bald vollständig bewußtlos.

3. Tag. Kopfschmerz, Schwerhörigkeit, Appetitlosigkeit, Brechreiz, Erbrechen. Wunde: In der Gegend der Protub. occip. ext. 70 mm lange, 10 mm breite Rißwunde, welche bis auf den Knochen reicht.

Visus: Patient vermag nur hell und dunkel zu unterscheiden. Gesichtsfeld: Konzentrische Einengung des Gesichtsfeldes.

5. Tag. Sensorium: Patient glaubt infolge eines Gedächtnisdefektes an diesem Tage sein Bewußtsein wiedererlangt zu haben; so berichtete er nach einem halben Jahre. Mot.: Er gab damals an, daß er die Hände, nicht aber die Füße bewegen konnte. Auge: Weiter gab er an: „Ich sah vor meinen Augen Flimmern, besonders in der oberen Gesichtsfeldhälfte. Große Buchstaben an der Zimmerwand eines chinesischen Hauses, wo ich lag, konnte ich kaum erkennen.“ Gesichtsfeld: „Ich konnte nur gerade nach vorn sehen, oben, unten, rechts und links nichts.“

9. Tag. Kopfschmerz und Schwindel vermindert; Appetit gebessert. Wunde: In gutem Zustand. Gesichtsfeld: Allmählich erweitert.

10. Tag. Gesichtsfeld: Konzentrische Einengung noch deutlich vorhanden.

13. Tag. Transp.: Nach einem anderen Lazarett.

15. Tag. Kopfschmerz, Schwindel. Wunde: Rein. Auf dem Grunde der Wunde liegt der Knochen frei. Mot.: Patient kann allein zum Abort gehen. Visus: Patient sagt, er könne auch kleine Gegenstände ziemlich deutlich sehen. Gesichtsfeld: Konzentrische Einengung. Ord.: Kal. jodat., Decoct. chinae, Acid. hydrochloric. dilut., Tinct. genitian.

25. Tag. Transp.: Nach einem Lazarettschiff, welches nach Japan fuhr. Wunde: Rein, günstiger Heilprozeß.

29. Tag. Transp.: Nach einem einheimischen Lazarett. Wunde: Rein. Ord.: Kal. bromat., Magn. sulf., Tinct. genitian.

36. Tag. Kopfschmerz, Schwindel. Wunde: Heilung unter Zurücklassung einer eingesunkenen, länglichen, rhombischen Narbe. Gesichtsfeld: Patient kann nicht den unteren Teil des Gesichtsfeldes sehen. Bis jetzt hat er wegen Kopfschmerzen niemals in einem Buche gelesen. Als er heute einen Satz las, bemerkte er, daß er nur den Buchstaben lesen kann, welchen er gerade fixiert, nicht aber gleichzeitig den darunterfolgenden Buchstaben*).

39. Tag. Gesichtsfeld: Störung des unteren Teiles wie früher.

48. Tag. Kopfschmerz seltener. Gesichtsfeld: Beim Lesen eines Satzes kann er den fixierten Buchstaben und den nachfolgenden sehen, aber nicht den zweitfolgenden.

63. Tag. Transp.: Nach dem Lazarett in Tokyo.

---

*) Buchstaben: In der japanischen Schrift wird von oben nach unten geschrieben.

70. Tag (6. II. 1905). Dr. H. Marco, Spezialarzt für Augenkrankheiten, untersuchte den Patienten und fand folgendes: Wunde: Große Narbe in der Gegend der Protub. occip. ext. In dieser Gegend stets unangenehmes Gefühl, welches sich bei schlechtem Wetter steigert. Mot.: Patient läßt beim Gehen stets den Kopf herabhängen, bedingt durch Gesichtsfelddefekt der unteren Hälfte. Ab und zu eine Art von Koordinationsstörung, unwillkürlichem Schwanken des Körpers. Psyche: Keine Orientierungsstörung. Augen: Äußerlich keine Abnormitäten, Form und Größe der Pupille normal, Reaktion auf Licht und Akkomodation unverändert, keine hemianopische Pupillenreaktion. Keine Motilitätsstörungen der Augen. Visus: Beiderseits $^6/_6$. Gesichtsfeld: Fast vollständiger Defekt der unteren Gesichtsfeldhälfte, auch in bezug auf Farbensinn. Geringe konzentrische Einengung.

79. Tag. Wunde: In der Mitte der Narbe der Okzipitalgegend entsteht eine kleine Anschwellung, erfüllt von gelblicher seröser Flüssigkeit, die entfernt wurde.

80. Tag. Wunde: Mit Kruste bedeckt, nach Entfernung derselben sieht man Granulationsgewebe, aus dem durch leichte Auskratzung kleine Knochensequester herausgenommen werden konnten.

86. Tag. Subjektiv erleichtert. Wunde: Granulation wurde ersetzt durch Narbe.

89. Tag. Visus: Beiderseits $^6/_6$. Gesichtsfeld: Keine Veränderung.

91. Tag. Diagnose zwecks Gewährung einer Pension: Wunde vollständig ausgeheilt. Auf beiden Augen Hornhaut, brechende Medien, Hintergrund intakt. Pupille und deren Reaktion intakt. Obere Gesichtsfeldhälfte vollständig intakt; untere dagegen defekt, bedingt durch die Läsion des Sehzentrums. Also nach dem Satz „Herabsetzung der Sehschärfe der beiden Augen“ zu behandeln.

Status praesens:

139. Tag. Wunde: Knochensequester herausgenommen, bis jetzt im ganzen etwa 8 Stücke davon entfernt.

198. Tag. Ernährung gut. Wunde (Fig. 46): Dicht oberhalb der Protub. occip. ext. zeigt sich eine längliche Hautnarbe von 50 mm Länge, erstreckt sich von: (—10, 5, 51) bis: (10, 0, 5) (vgl. Tab. 6); am mittleren Teile derselben fühlt man eine rißartige Knochendepression von 30 mm Länge, wo das Hautniveau 7 mm eingesunken ist. Mot.: Patient läßt beim Gehen stets den Kopf herabhängen, sonst keine Störung. Sensib.: Keine Störung. Psyche: Zeitweise Kopfschmerz, sonst vollständig intakt in jeder Beziehung. Auge: Hornhaut, brechende

Medien intakt. Pupille rechts wenig weiter, beide reagieren gut auf Licht; keine positive hemianopische Pupillenreaktion, obgleich ich das Auge von oben rechts resp. oben links beleuchtet habe. Hintergrund vollständig intakt. Visus: Beiderseits $^6/_6$. Gesichtsfeld: (Eigene Messung.) Negativer Gesichtsfelddefekt der unteren Hälfte (Fig. 8). Das Wetter nicht trüb. Ord.: Patient trägt gern rußfarbige Gläser.

227. Tag. Wunde: Durchleuchtung mit ROENTGEN-Strahlen zeigte keine Kugel im Kopfe, nur einen länglichen Defekt des Okzipitalknochens.

224. Tag. Nach einer Gabe von etwa 30 g Wein bekam er Hinterhaupts- und Augenschmerzen; dabei leicht getrübte Sehschärfe. Beim Rauchen bekommt er Kopfschmerz.

Fig. 8 (Fall 5).

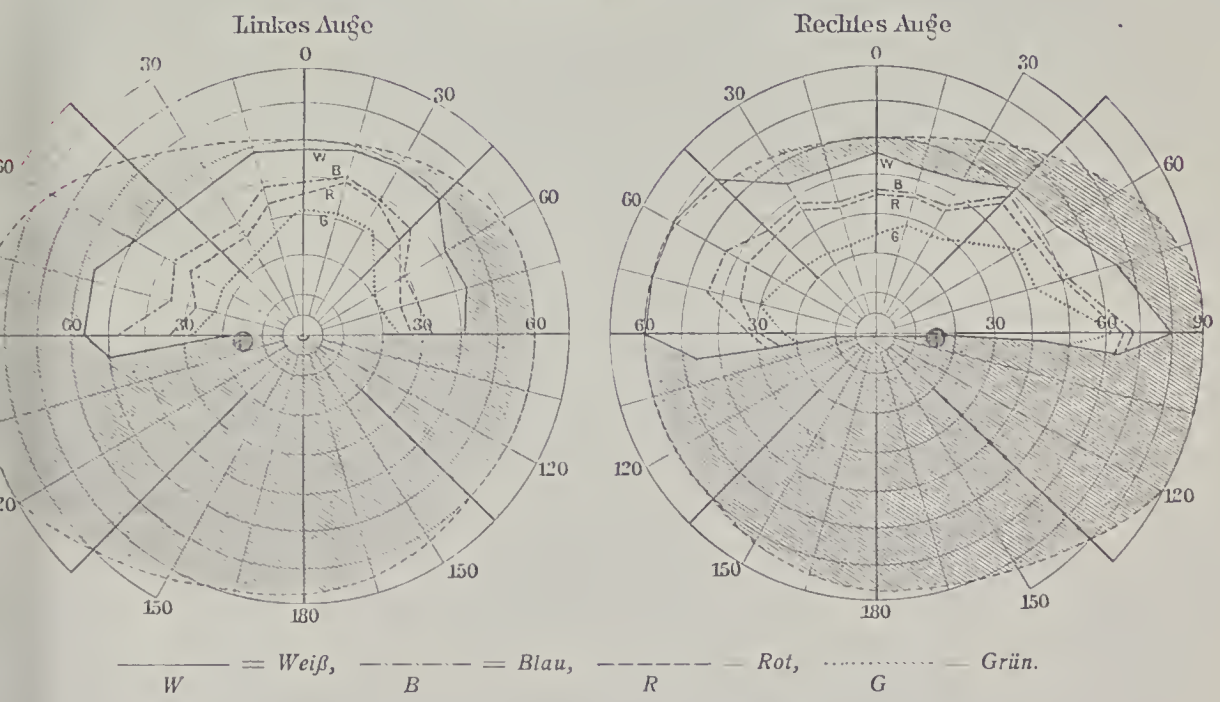

236. Tag. Wunde: Am Hinterhaupt fühlt er zeitweise Schmerz bei leichter Berührung. Auge: In der Tiefe der Augäpfel hat er ein eigenartiges, ziehendes Gefühl wöchentlich zwei oder drei Mal, das auf beiden Augen immer gleichzeitig auftritt, je etwa eine Stunde andauert, aber nicht mit der Druckempfindlichkeit des Hinterhauptes in Zusammenhang steht. Visus: Rechts $^6/_6$ voll, links $^6/_6$ partiell, beide wurden nach der $1^1/_2$ Stunde dauernden Gesichtsfeldaufnahme gemessen. Gesichtsfeld: (Eigene Messung). Besonders sorgfältig die Grenze der defekten unteren Gesichtsfeldhälfte gemessen, was bei der Intelligenz und Übung des Patienten exakt ausführbar war (Fig. 9, 10). Die

Grenze für Weiß habe ich mit FÖRSTERschem Perimeter doppelt gemessen, indem ich einmal wie üblich von außen das weiße, 10 qmm-Objekt heranbewegte und die erste Bewegungsempfindung angeben ließ (Fig. 9, W), und sodann dasselbe soweit verschob, daß Patient das stillstehende Objekt sah (Fig. 9, W_1, vgl. Fig. 18, 19, 26). Das Wetter war etwas trüb.

Fig. 9 (Fall 5).

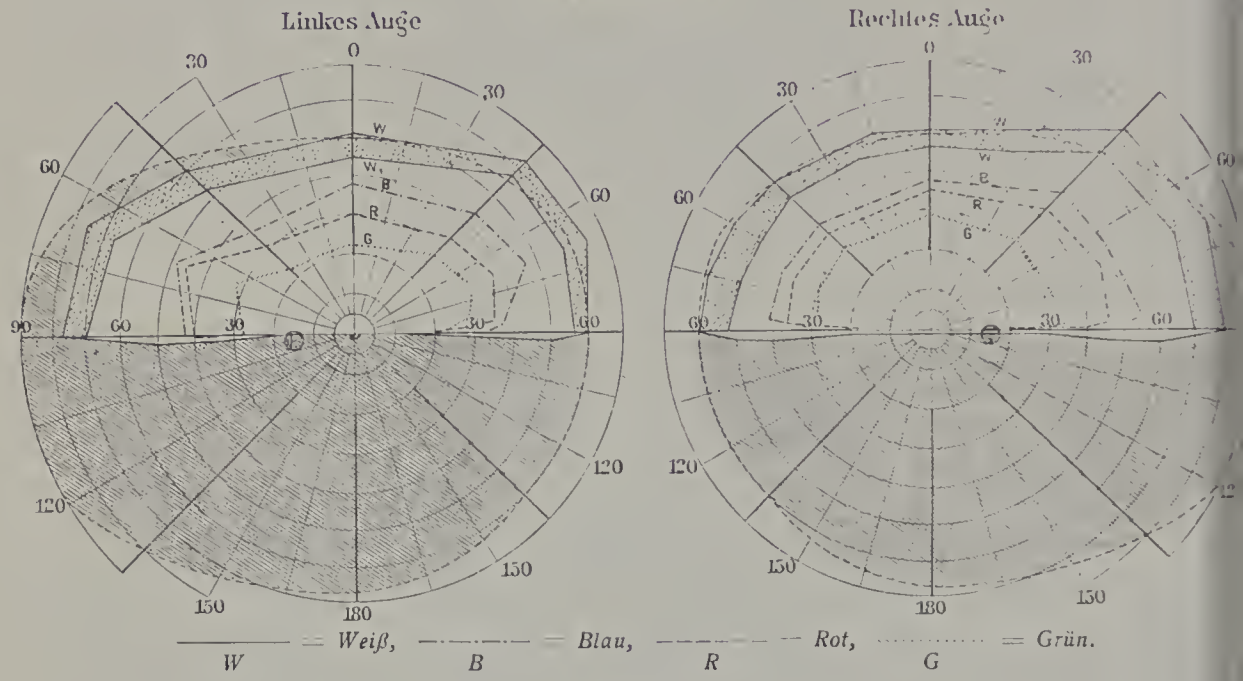

Fig. 10 (Fall 5).

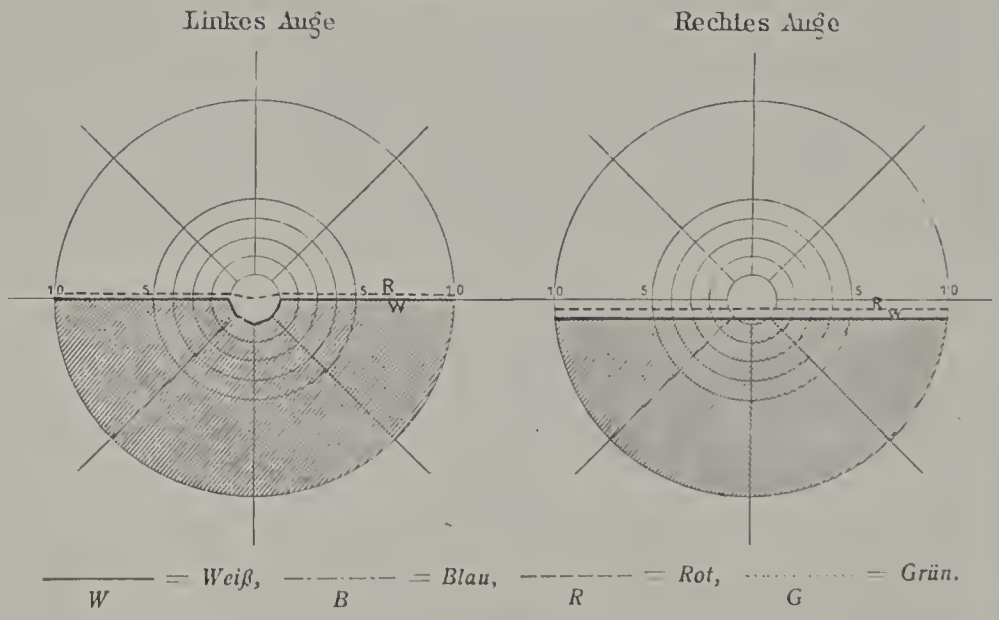

Epikrise:

Nach der Lage der Streifschußwunde muß das Gehirn an der Mantelkante des Okzipitallappens verletzt sein, wo Cuneus und Polus

occipitalis gelegen sind. Die Cuneusverletzung auf beiden Seiten kann tief genug gewesen sein, wie es beim Streifschuß gewöhnlich der Fall ist, um die obere Hälfte der Sehsphäre (oben und hinten von der Fissura calcarina) in toto zu zerstören und Hemianopsia inferior completa zu erzeugen.

Die Gehirnverletzung im Okzipitalpole erzeugt im allgemeinen keinen konstanten Gesichtsfelddefekt, wenn der Gyrus lingualis nahe der Fissura calcarina (unten und vorn von dieser Fissur) unversehrt bleibt, wie wir darüber im Kap. 12 noch genauer auseinandersetzen werden.

Fall 6.

(Hagas Fall.)

Name: N. Nobuta, 23 Jahre, Infanterieunterleutnant. Gesichtsfeld: Hemianopsia inferior completa auf beiden Augen. Verletzung: Penetrierende Schußverletzung der Hinterhauptsgegend durch eine kleinkalibrige Kugel.

Krankengeschichte (etwas abgekürzt):

1. Tag (14. VII. 1900). Zeit der Verwundung: 4 Uhr nachmittags. Ort der Verwundung: Tien-tsin. Art der Feinde: Infanterie. Entfernung der Feinde: 300 m. Körperstellung im Augenblick der Verwundung: Sitzend. Sensorium: Bald vollständig bewußtlos. Wunde: Einschußwunde liegt an der Grenze des Okzipitalknochens und des rechten Parietalknochens. Die Ausschußwunde, aus der Gehirnmasse prolabiert, liegt links von der Protub. occip. ext.

Transp.: Um 9 Uhr vormittags wurde er in ein Lazarett gebracht. Puls: Sehr langsam. Sensorium: Es scheint, als ob das Sensorium etwas klarer geworden sei; Antworten unklar.

3. Tag. Wunde: Gehirnmasse fließt weiter aus. Sensorium: Heute klar geworden. Antworten richtig. Mot.: Keine Störungen an den Extremitäten. Keine Blasenstörung. Sensib.: Patient klagt über strahlende Schmerzen im Gesicht und am Halse auf beiden Seiten. Visus: Völlig gestört.

4. Tag. Visus: Hell und dunkel zu unterscheiden.

5. Tag. Wunde: Ausfließen von Gehirnmasse hat aufgehört.

12. Tag. Wunde: Günstiger Heilvorgang. Visus: Patient erkennt ein menschliches Gesicht auf $^2/_3$ m Entfernung. Gesichtsfeld: Untere Gesichtsfeldhälfte fehlt.

18. Tag. Transp.: Nach einem Lazarettschiff, welches nach Japan fuhr.

Status praesens:

24. Tag. Transp.: Patient wurde in das Lazarett von Hiroshima (Japan) gebracht. Wunde: Einschußwunde kleinfingerspitzengroß. Ausschußwunde hat 15 mm Längsdurchmesser, 5 mm Querdurchmesser. An der Fläche der letzteren Wunde ist die Gehirnpulsation leicht zu fühlen. Eitersekretion mittelmäßig.

26. Tag. Temperatur 39,5°, starker Kopfschmerz, zeitweises Erbrechen (zweimal mit Galle vermischt). Wunde: Aus der Ein- und Ausschußwunde fließt dünnflüssiger schleimiger Eiter. Die Kopfhaut zwischen beiden Wunden schwillt an, ist leicht gerötet, deutliche Fluktuation zu fühlen. Sensorium: Etwas getrübt, Antworten träge. Auge: Form und Reaktion der Pupille normal. Ophthalmoskopisch läßt sich Neuritis optica konstatieren. Die Papillen schwellen hyperämisch an, ihre Grenzen undeutlich. Die Netzhaut ist in der Umgebung der Papille getrübt, in den peripheren Teilen dagegen normal. Operation: Unter Anwendung lokaler Anästhesie (SCHLEICH) wurden die beiden Wunden erweitert. Da fühlte man in der Tiefe einige Knochensplitter, welche sofort entfernt wurden. Man verwandelte darauf die beiden Wunden in eine einzige, indem man einen Hautschnitt von der einen Wunde bis zur anderen anlegte. Am Grunde dieser erweiterten Wunde konstatierte man einen Knochendefekt, an dessen Stelle eine gelbliche, gelatinöse Masse herausgequollen war, auf welche man die Gehirnpulsation übertragen sah. Die ganze Wunde wurde gereinigt, tamponiert und verbunden.

27. Tag. Temperatur gesunken. Sensorium: klar.

34. Tag. Wunde: Günstiger Heilprozeß. Auge: Neuritis optica hat sich verschlimmert, trotz der günstigen Heilung der Wunde.

50. Tag. Auge: Neuritis optica allmählich heilend.

55. Tag. Gesichtsfeld: Gesichtsfeldmessung nur mit Weiß vorgenommen (Fig. 11. *1. W.*). Die obere Gesichtsfeldhälfte ist auf beiden Augen nur um etwa 15° von der äußeren Grenze konzentrisch verengt. Die untere Gesichtsfeldhälfte fehlt auf beiden Augen bis zu einer fast horizontal verlaufenden Grenzlinie, die etwa 5° unter dem Fixierpunkt verläuft; dabei zeigt diese Grenzlinie in ihrem dicht unter dem Fixierpunkte befindlichen Teile auf dem linken Auge eine kleine kreisförmige Ausstülpung, deren Konvexität nach oben gerichtet ist, herrührend von einer eigentümlichen Vergrößerung des Skotomes des linken Auges; am rechten Auge findet sich diese Vergrößerung des Skotomes nicht.

61. Tag. Wunde: Ausgeheilt unter Narbenbildung. Mot.: Keine Störung an den Extremitäten. Ein paar Wochen nach der Verwundung fing Patient allmählich ohne jegliche Schwierigkeiten an zu gehen. Jetzt vermeidet er schon dabei bequem alle Hindernisse am Boden. Sensib.: Seit der Verwundung Hyperästhesie an allen vier Extremitäten, die allmählich sich besserte und jetzt verschwunden ist. Eine hyperästhetische Zone erstreckt sich vom Nacken bis zur Gegend der geheilten Wunde, besonders an der linken Seite. Eine hyperästhetische Zone findet sich am oberen Teile der geheilten Wunde, besonders an der linken Seite. Visus: Immer besser.

80. Tag. Sensib.: Hyperästhesie am Nacken verschwunden.

Fig. 11 (Fall 6).

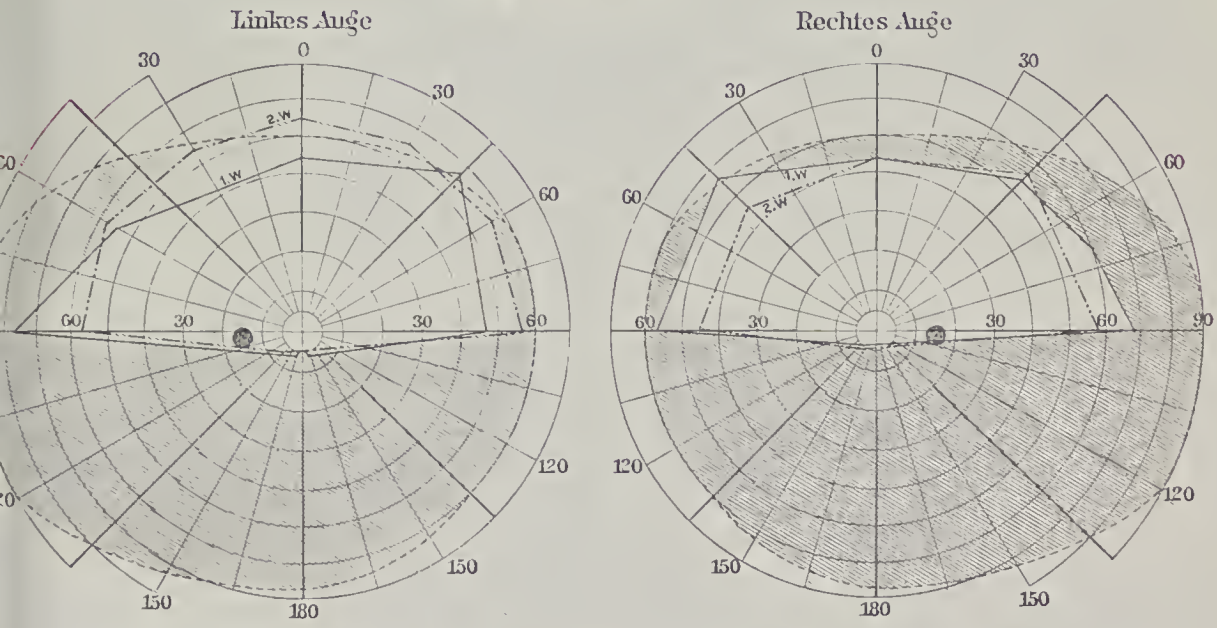

108. Tag. Sensib.: Hyperästhetische Zone oberhalb der geheilten Wunde allmählich verkleinert, jetzt von der Größe des Handtellers eines Kindes. Visus: Patient kann solche Buchstaben, welche für einen Gesunden auf 135 cm noch erkennbar sind, in Leseweite gerade noch einzeln lesen. Jedoch dieselben Buchstaben nicht im zusammenhängenden Satze. Patient ermüdet sehr leicht beim Lesen. Gesichtsfeld: Untere Gesichtsfeldhälfte fehlt noch wie früher. Transport: Nach seiner Heimat zurück.

548. Tag. Visus: $^{6}/_{30}$.

824. Tag. Gesichtsfeld: Gesichtsfeldmessung nur mit Weiß vorgenommen (Fig. 11, *2. W.*). Das Resultat zeigt keinen bedeutenden Unterschied im Vergleich zu der Messung am 55. Tage. Nur ist zu

bemerken, daß diesmal auf dem linken Auge eine Ausstülpung des Skotomes dicht unter dem Fixierpunkte fehlt.

Epikrise:

In Hagas Originalarbeiten findet sich die photographische Aufnahme des Hinterhauptes; nach meinem Koordinatensystem umgerechnet, liegt die Einschußwunde in: (34, 9, 52), die Ausschußwunde in: (—35, 2, 32). Diese Lage entspricht genau dem Cuneus nahe der Mantelkante. In der Krankengeschichte kann man verfolgen, daß die Gehirnverletzung im Cuneus tiefgreifend genug war, damit die totale Zerstörung der oberen Hälfte der Sehsphäre denkbar ist.

Fall 7.

(Okas Fall.)

Name: Nambu, 26 J., Infanterist. Gesichtsfeld: Hemianospsia inferior completa mit Scotoma centrale auf beiden Augen. Verletzung: Penetrierende Schußverletzung der Hinterhauptsgegend durch eine kleinkalibrige Kugel.

Krankengeschichte (etwas abgekürzt):

1. Tag (18. VII. 1904). Zeit der Verwundung: 8 Uhr nachmittags. Ort der Verwundung: Port Arthur. Entfernung der Feinde: 300 m. Körperstellung im Augenblick der Verwundung: Knieende Schußlage. Sensorium: Bald vollständig bewußtlos.

6. Tag. Temperatur gesteigert, Puls verlangsamt. Übelkeit, Erbrechen, Nackenstarre, Schlaflosigkeit, Anurie. Wunde: Wundfläche unrein, angeschwollen, sezerniert reichlich nichteitrige Flüssigkeit. Sensorium: Unklar, Antworten undeutlich, oft Delirium, starker Kopfschmerz, Unruhe. Visus: Es wurde konstatiert, daß Patient einige Tage lang nach seiner Verletzung total blind war.

7.—18. Tag. Die meningealen Erscheinungen waren erst so hochgradig, daß fast letaler Ausgang zu befürchten war, aber mit der Zeit trat Besserung ein.

19. Tag. Temperatur gesunken, Kopfschmerz vermindert, allgemeines Befinden gut, Anurie verschwunden. Sensorium: Klarer geworden.

20.—24. Tag. Kopfschmerz noch vorhanden. Wunde: Wundfläche reiner geworden. Knochen- und Kugelsplitter in mehreren Sitzungen entfernt. Sensorium: Klarer, Antworten bestimmter.

25. Tag. Transp.: Patient wurde in das Ogura-Lazarett (Japan) geschafft (wo er über ein Jahr verweilte).

Ernährungszustand schlecht, Muskulatur atrophisch, Temperatur und Puls normal, Kopfschmerz, Ohrensausen, Schwerhörigkeit. Wunde: Einschußwunde schon ausgeheilt, daumenspitzengroße eingesunkene Stelle (Knochendefekt). Ausschußwunde bedeckt mit guter Granulation, eingesunken, pulsiert, mit einem Fistelgange versehen, der 20 mm tief ist und beständig eine dünne Flüssigkeit sezerniert. Entfernung beider Wunden 50 mm; der zwischen beiden Wunden befindliche Teil sieht normal aus; hier fühlt man resistenten Knochen; das Befühlen bereitet aber dem Patienten Schmerzen. Noch eine andere Wunde befindet sich am unteren Teile der linken Skapulargegend, von einem Granatsplitter herrührend; sie ist schon ausgeheilt unter Zurücklassung einer leichten Bewegungshemmung beim Heben des gleichseitigen Armes. Mot.: Parese der linken Körperhälfte mit Ausnahme des Gesichtes. Verminderung der Druckkraft der Hände, Unfähigkeit zu gehen. Sensib.: Hyperästhesie der oberen Extremitäten und Glutealgegend. Sensorium: Etwas getrübt. Visus: Hell und dunkel zu unterscheiden.

26.—293. Tag. Ord.: Symptomatische Behandlung der Beschwerden.

Status praesens:

294. Tag. Ernährungszustand schlecht, Kopfschmerz hartnäckig, Schlafmangel. Wunde: Narbe der Einschußwunde befindet sich an dem der Lambda-Naht entsprechenden Teile, 10 mm von der Medianebene entfernt. Nach meinem Koordinatensystem umgerechnet: (— 10, 19, 84). Narbe der Ausschußwunde liegt dicht rechts oben, an der Protub. occip. ext. angrenzend, umgerechnet: (4, —1, 6). Mot.: Parese der linken Körperhälfte mit Ausnahme der Gesichtsmuskeln. Starke Herabsetzung der Greifkraft. Unfähigkeit zu gehen und zu stehen. Keine Ataxie. Sensib.: Hyperästhetische Zone vorhanden. Refl.: Patellarreflex gesteigert. Fußphänomen, Babinskisches Phänomen, Rombergsches Symptom sind negativ. Psyche: Sensorium etwas getrübt, Gedächtnisschwäche, Schwerhörigkeit. Keine Alexie, keine Agraphie, keine Seelenblindheit. Auge: Lidspalte normalgroß, Lid- und Augenmuskeln fungieren normal. Conjunctiva, Uvealtractus, brechende Medien und Hintergrund intakt. Pupille normalgroß, reagiert normal. Lichtsinn stark herabgesetzt. Visus: Beiderseits $^2/_{60}$. Patient läuft nach Art der Blinden und kann nur mit fremder Hilfe gehen. Gesichtsfeld: Auf beiden Augen ganz gleich. Untere Gesichtsfeldhälfte total blind; an der oberen erstreckt sich das absolute Zentral-

skotom bis 4° um den Fixierpunkt, die konzentrische Einengung bis 15° um den Fixierpunkt. Gesichtsfeld für Rot ist vorhanden, doch sehr klein. Blau und Grün kann Patient überhaupt nur bei Bewegung erkennen, dabei Blau besser als Grün (Fig. 12). Operation: Um den Grad der Verletzung zu bestimmen und dementsprechende Behandlung zu finden, wurde Trepanation von Dr. H. Hida vorgenommen. In Narkose wurde am Patienten nach der zuerst von Wagner empfohlenen Methode die temporäre Resektion des mittleren Teils des Okzipitalknochens, in Form eines gestielten Hautknochenlappens (Stiel rechts lateral) vorgenommen. Der Hirndruck ist nicht gesteigert. Die linkseitige Dura war leicht verletzt; Verwachsung zwischen Dura und

Fig. 12 (Fall 7).

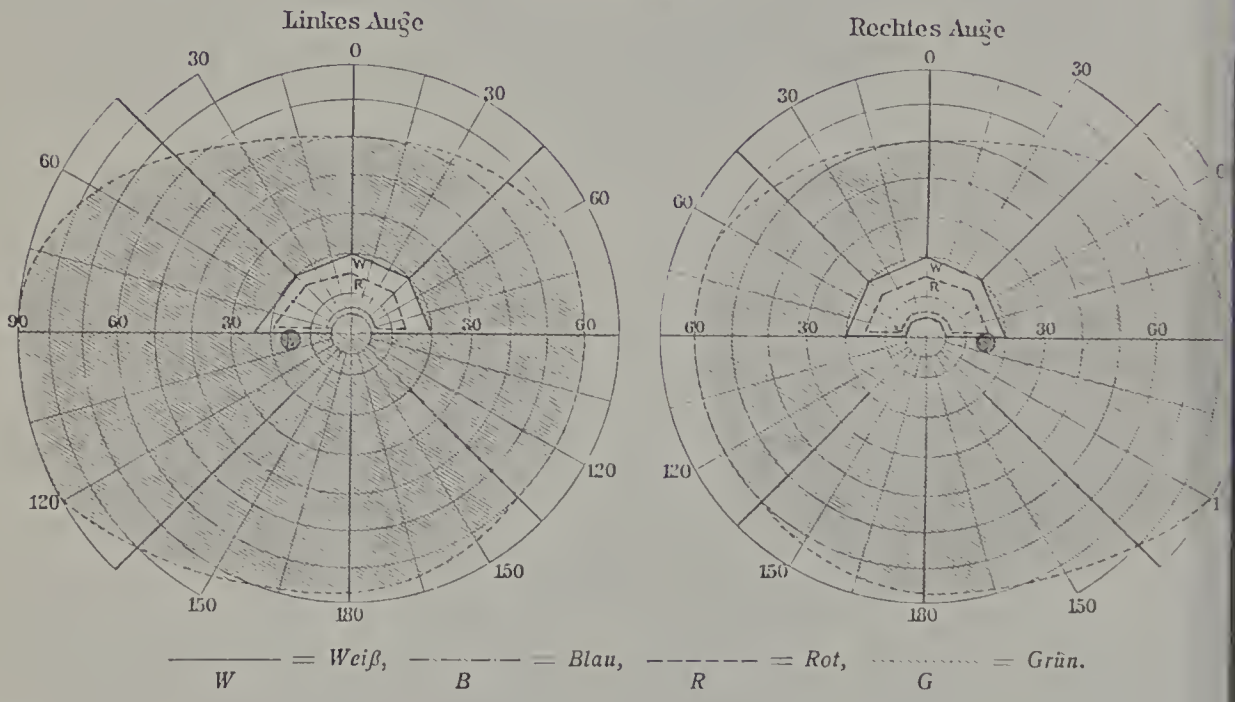

Gehirn nicht vorhanden, durch Hämorrhagie verursachter gelblicher Fleck an der Oberfläche des Gehirns, an dessen Stelle die eigentliche Gehirnsubstanz intakt aussieht. Nach Abszeß oder Zyste wurde in der Gehirnsubstanz tief in beiden Hemisphären vergeblich gesucht. Die wenigen außerhalb der Gehirnsubstanz gefundenen Knochensplitter und die verdickte Dura wurden wegpräpariert. Ohne bedeutenden Erfolg wurde die Operation vollendet. Vor derselben wurde eine Injektion von Hefe-Nucleïnsäure zur Vermeidung von Eiterungen gemacht.

295.—475. Tag. Verschiedene Beschwerden verschwanden allmählich. Wunde: Günstiger Heilvorgang. Ord.: Elektrische Therapie, Strychnin, Kal. jodat.

476. Tag. Ernährungszustand wieder gebessert. Kopfschmerz fast verschwunden. Schlaf ruhig. Wunde: An der Hinterhauptsgegend eine eingezogene Narbe (teilweiser Knochendefekt). Mot.: Heben des linken Armes nur bis zur horizontalen Lage unter Zittern möglich. Die Muskelkraft der beiden unteren Extremitäten herabgesetzt, besonders an der linken Seite. Das Stehen kann etwa eine Minute lang ausgehalten werden. Das Gehen nur mit fremder Hilfe möglich. Keine Ataxie. Sensib.: Am ganzen Körper nichts Anormales zu finden. Refl.: Patellarrefl. und Kremasterrefl. gesteigert. Fußphänomen und BABINSKIsches Phänomen sind negativ. ROMBERGsches Symptom stark positiv. Psyche: Sensorium klar. Gedächtnisschwäche und Schwerhörigkeit

Fig. 13 (Fall 7).

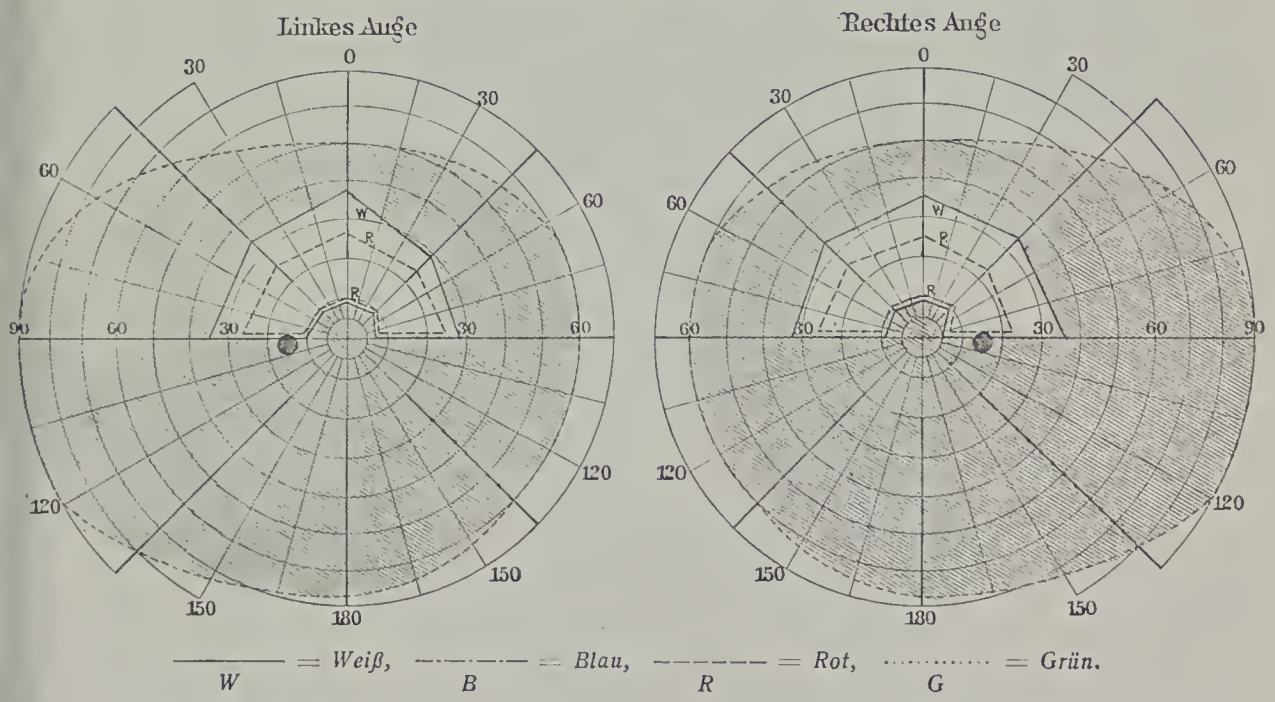

fast gar nicht mehr vorhanden. Dem Patienten ist es unmöglich, sich einige Zeit lang zu unterhalten, weil er dabei Schmerz in der Tiefe des Kopfes fühlt. Denselben Schmerz fühlt er auch beim Gehen. Keine Ataxie, keine Agraphie, keine Seelenblindheit. Auge: Weder Besserung noch Verschlimmerung im Vergleich zum Zustande vor der Operation. Der Patient macht beim Gehen den Eindruck eines Blinden. Die Lidspalte hält Patient immer eng geschlossen, um besser sehen zu können. Lichtsinn noch sehr stark herabgesetzt. Visus: Beiderseits $^2/_{60}$. Gesichtsfeld: Keine Besserung im Vergleich zu dem Zustande vor der Operation, ausgenommen die obere Gesichtsfeldhälfte, in der sich die konzentrische Einengung bis 30° um den Fixierpunkt erstreckt, ist 10° weiter als früher geworden (Fig. 13).

Epikrise:

Trotz geringer makroskopischer Läsion des Gehirns bei der Operation sollte man aus der Lage der Wunden schließen, daß das Gehirn am Cuneus, wie in Fall 5, verletzt worden war; man hatte eine typische Hemianopsia inferior nachgewiesen. Der vorhandene 20 mm tiefe Fistelgang der Ausschußwunde nahe der Protub. occip. ext. läßt an eine tiefgreifende Läsion des Okzipitallappens am Pole denken, die bis in die hintere Partie des Gyrus lingualis reicht und dadurch ein Zentralskotom verursacht hat, wie man in Kap. 8 mehrere ähnliche Fälle finden wird.

Fall 8.

(Onos Fall.)

Name: T. Arai. Gesichtsfeld: Hemianopsia inferior completa auf beiden Augen. Verletzung: Penetrierende Schußverletzung durch eine kleinkalibrige Kugel. Sensorium: Etwa 24 Stunden lang unklar. Visus: Kurz nach der Verletzung nur leichte Herabsetzung.

Fig. 14 (Fall 8).

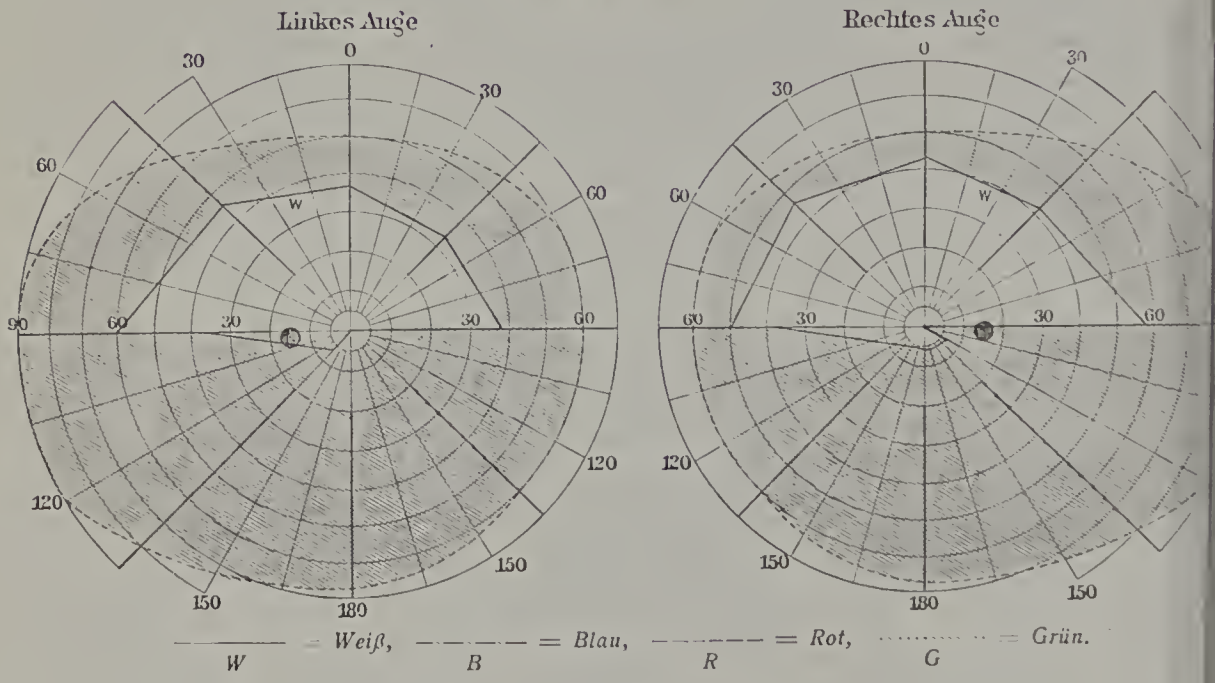

Status praesens:

Gedächtnisschwäche, kein Schwindel. Wunde: Einschuß etwa 30 mm links von der Protub. occip. ext.; Ausschuß etwa 40 mm rechts oberhalb derselben; die Entfernung etwa 70 mm; der Höhenunterschied etwa 40 mm. [Umgerechnet: (— 29, 6, 3), (29, 3, 39)]. Auge: Hintergrund intakt.

70. Tag (?) (8. V. 1905). Visus: Beiderseits $^{6}/_{6}$. Gesichtsfeld: Nur mit Weiß gemessen; Hemianopsia inferior (Fig. 14).

223. Tag (?) (8. X. 1905). Visus: Beiderseits $^{6}/_{6}$. Gesichtsfeld: Mit allen Farben gemessen (Fig. 15).

Epikrise:

Die Beschreibung der Lage der Wunde ist für unsere Zwecke nicht genau genug, doch ist es begreiflich, daß die Lage der Wunde, wie im Falle 5, mit dem Gesichtsfelddefekt ziemlich gut übereinstimmt.

Fig. 15 (Fall 8).

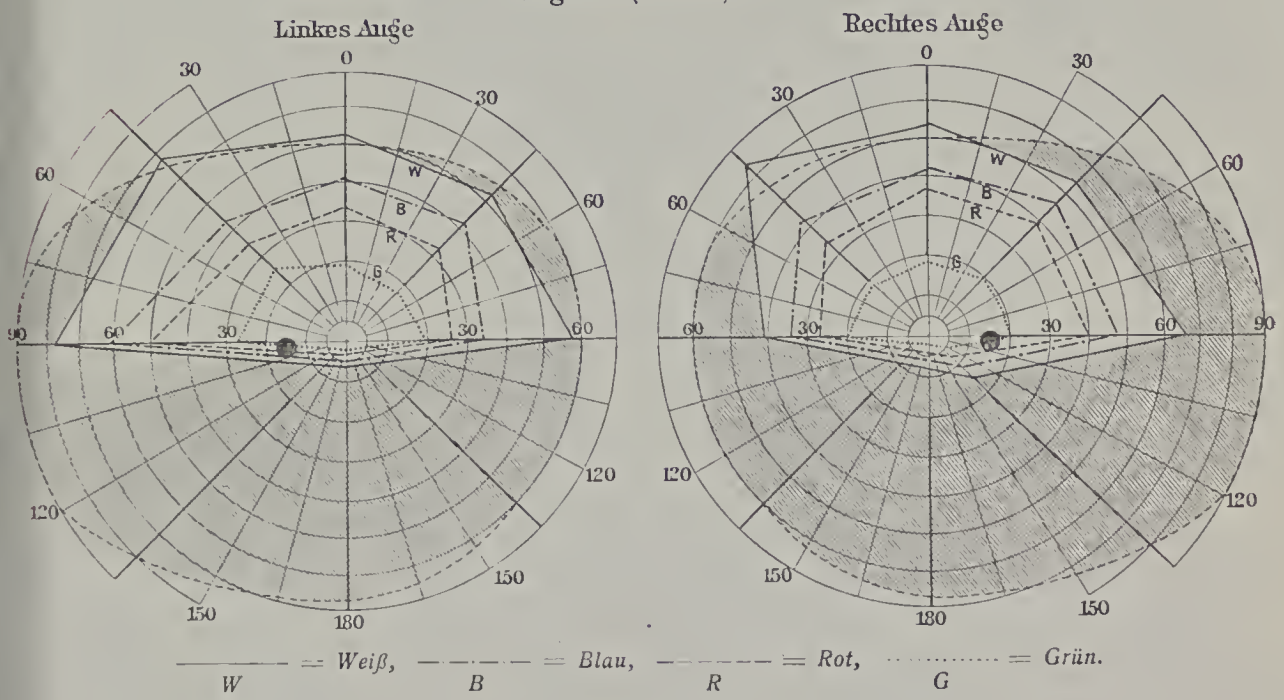

Fall 9.

(Onos Fall.)

Name: K. Saito. Gesichtsfeld: Hemianopsia inferior completa auf beiden Augen. Verletzung: Penetrierende Schußverletzung durch eine kleinkalibrige Kugel. Sensorium: 2 Tage lang unklar. Visus: Kurz nach der Verletzung hell und dunkel nicht zu unterscheiden.

Status praesens:

Kopfschmerz, Schwindel, Gedächtnisschwäche. Wunde: Einschuß liegt 50 mm oberhalb der Spitze des rechten Processus mastoideus; Ausschuß an der linken symmetrischen Gegend [umgerechnet: (70, 60, 25); (— 70, 60, 25)].

70. Tag (?) (19. X. 1904). Visus: Rechts $^{6}/_{12}$, links $^{6}/_{15}$. Gesichtsfeld: Nur mit Weiß gemessen; Hemianopsia inferior (Fig. 16 *1. W*).

293. Tag (?) (20. V. 1905). Visus: Rechts $^{6}/_{12}$, links $^{6}/_{9}$. Gesichtsfeld: Minimale Gesichtsfeldreste dicht oberhalb der Fixierpunkte. (Fig. 17 *2. W*).

550. Tag. Auge: Man bemerkte an diesem Tage zum ersten Male auf den Papillen je einige weißliche Flecke, bedingt durch die Atrophie.

Epikrise:

Die Schußkanalachse verläuft ziemlich tief quer durch den Kopf. Um die Punkte: (32, 60, 25) und (— 32, 60, 25) herum war die Sehstrahlung auf beiden Seiten in ihrem mittleren Stücke zwischen dem Corp. genic. ext. und Sehsphäre mathematisch genau getroffen. Diese

Fig. 16 (Fall 9).

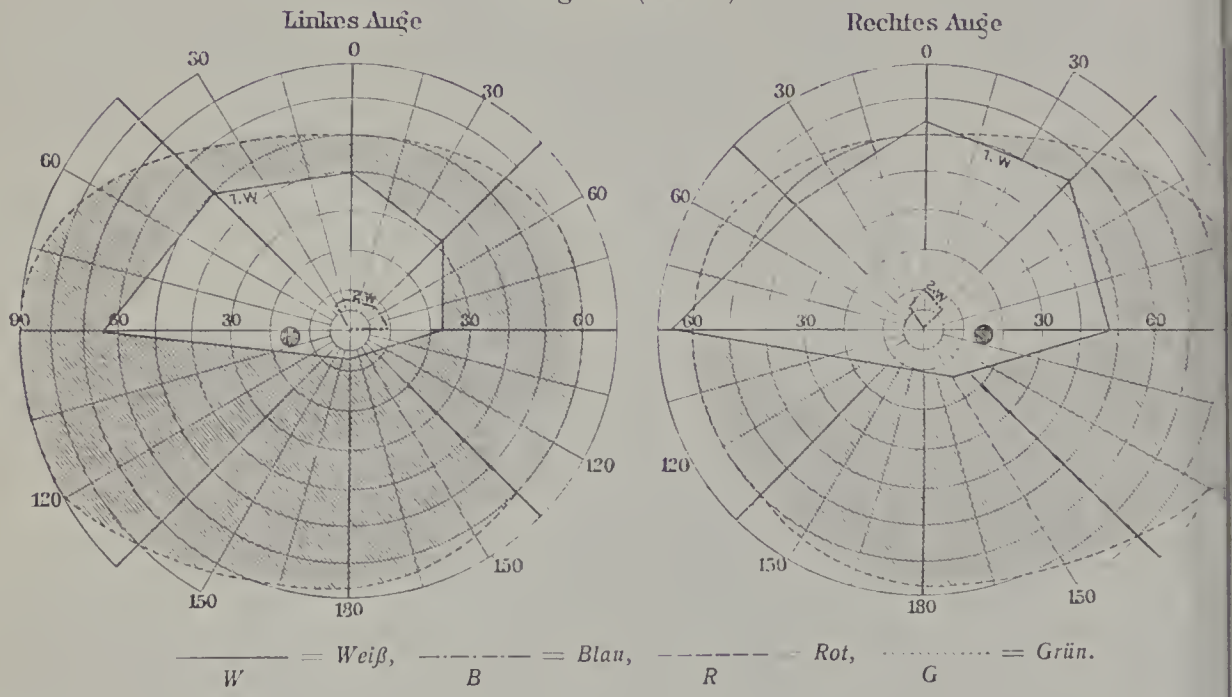

beiden Punkte entsprechen etwa dem zentralen oder axilen Teile der Sehstrahlung. Berücksichtigt man die verschiedenen Momente z. B. die ungenaue Angabe der Wunde, die individuellen Schwankungen usw., so ist es wahrscheinlich, daß die Sehstrahlungen an ihren oberen Hälften zerstört worden waren und dadurch eine typische Hemianopsia inferior verursacht haben.

Fall 10.

(Onos Fall.)

Name: F. Morido. Gesichtsfeld: Hemianopsia inferior completa auf beiden Augen. Verletzung: Penetrierende Schußverletzung durch

eine kleinkalibrige Kugel. Sensorium: 7 Tage lang unklar. Visus: Kurz nach der Verletzung hell und dunkel zu unterscheiden.

Status praesens:

Kopfschmerz, Schwindel, Intelligenzschwäche. Wunde: Einschuß liegt 6 Querfinger breit oberhalb der linken Ohrmuschel; Ausschuß liegt 3 Querfinger breit oberhalb des rechten Processus mastoideus [umgerechnet: (— 43, 83, 105); (70, 60, 23)]. Auge: Leichte Neuritis optica. Visus: Beiderseits $^6/_6$. Gesichtsfeld: Nur mit Weiß gemessen; Hemianopsia inferior completa (Fig. 17).

Fig. 17 (Fall 10).

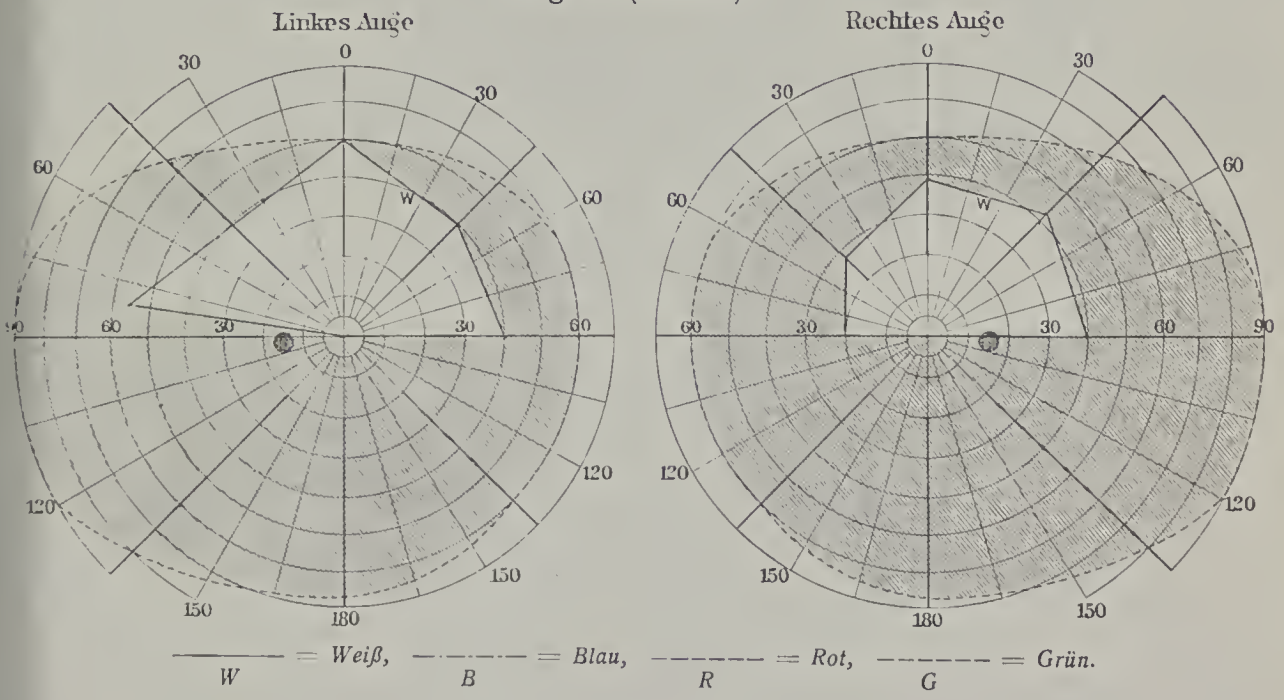

Epikrise:

In der Gegend (40, 66, 45) auf dem Schußkanale mußte die rechte Sehstrahlung in ihrem mittleren Teile von oben verletzt worden sein, wodurch man einen Gesichtsfelddefekt des linken unteren Quadranten erklären kann; der des rechten unteren läßt sich wahrscheinlich nicht anders deuten, als daß die linke Sehstrahlung gleichfalls verletzt worden war, trotzdem der Schußkanal darüber hinweglief.

Fall 11.

(Eigener Fall, stark verkürzt.)

Name: I. Kato, 34 J. Mann. Gesichtsfeld: Hemianopsia inferior incompleta auf beiden Augen.

Krankengeschichte:

Starker Potator, Raucher. Lues verdächtig. Vor 3 Jahren wurde er 4 Monate lang in einer Nervenheilanstalt aufgenommen, zeigte dort Gehörshalluzinationen, Eifersuchtswahn, psychische Depression, keine Motilitäts- und Sensibilitätsstörungen. Vor 5 Monaten apoplektischer Anfall, 3 Tage lang bewußtlos; nach Erwachen Licht nicht erkennbar.

Status praesens:

27. XI. 1905 in der Tokyo-Universitätsaugenklinik bei Prof. Komoto aufgenommen. Puls hart, regelmäßig; zweiter Aortenton akzentuiert. Verschiedenartige Drüsen klein und hart angeschwollen. Mot.: Patient

Fig. 18 (Fall 11).

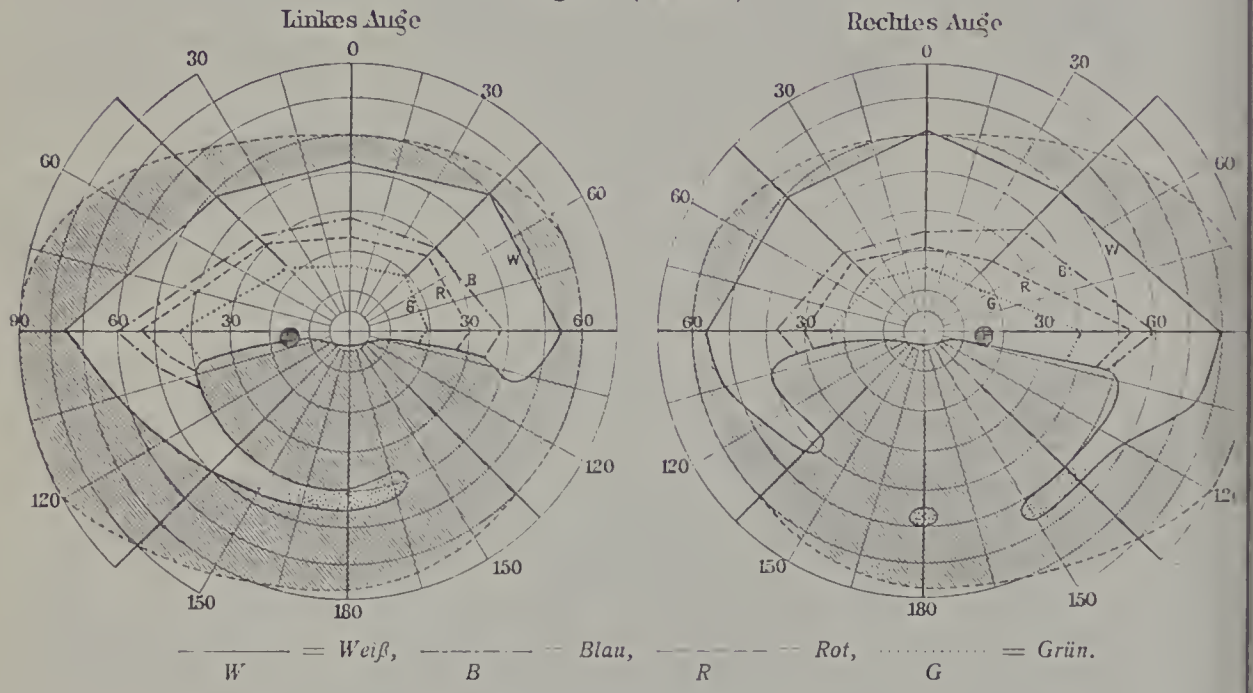

stößt jetzt mit den Gegenständen auf dem Boden fast nicht zusammen. Sensib.: Intakt. Refl.: Nicht gesteigert. Psyche: Gedächtnisschwäche, keine Halluzination, kein Wahn, keine Sprachstörung. Patient kann ziemlich gut japanisch von oben nach unten schreiben, aber nicht ganz in gerader Linie. Auge: Pupillen normalweit gleichgroß, Reaktion von allen Seiten prompt. Papillen leicht hyperämisch; keine Motilitätsstörung der bulbi. Er kann gut lesen, aber leicht ermüdbar. Visus: Beiderseits $^6/_6$ partiell. Gesichtsfeld: Patient vermeidet die Straßen mit elektrischem Betrieb aus Furcht, die Linien zu verwechseln. Großer, negativer Gesichtsfelddefekt der unteren Hälfte; die Grenzlinie nahe dem Fixierpunkte sorgfältig gemessen, indem ich an der Spitze der Bowmannschen Sonden weiße, blaue, rote und grüne Kreide von je

10 mm Durchmesser durchgesteckt habe und wie Fall 3 genau gemessen; die Grenze war hier für Weiß und für alle Farben gleich. Peripherer Teil des Gesichtsfeldes mit FOERSTERschem Perimeter gemessen ergibt, daß in dem Skotome des rechten Auges ein kleiner Bezirk existiert, wo Patient das bewegte Objekt sicher fühlt (Fig. 18, vgl. Fig. 9 und 26).

12. V. 1906. Visus: Beiderseits $^6/_6$ partiell. Gesichtsfeld: Eigene genaue Messung (Fig. 19).

Epikrise:

Es ist mein einziger interessanter Fall in der Friedenspraxis ohne Kopfwunde. Die Läsion hatte wahrscheinlich die beiderseitige Sehstrahlung oder vordere Partie der Sehsphären von oben getroffen.

Fig. 19 (Fall 11).

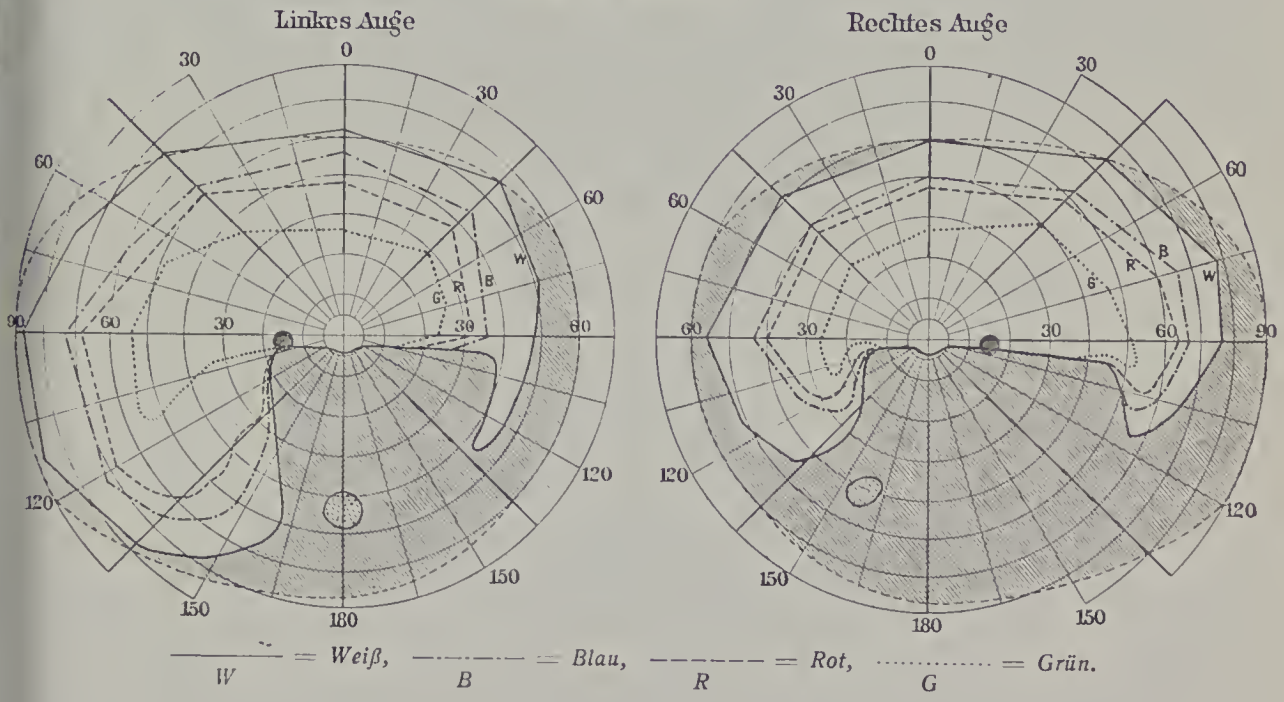

7. Kapitel.

Die Fälle mit Hemianopsia quadrata.

Fall 12.

(Eigener Fall, Fig. 47.)

Name: N. Ishii, 26 J., Infanterist, Gefreiter, im Zivilberuf Bauer. Gesichtsfeld: Hemianopsia sinistra incompleta mit Hemianopsia quadrata dextra inferior incompleta auf beiden Augen. Verletzung: Penetrierende Schußverletzung vom rechten Scheitel zum Hinterhaupt durch eine kleinkalibrige Kugel (Fig. 47).

Krankengeschichte
(ungekürzte militärische Krankengeschichte):

1. Tag (6. III. 1905). Ort der Verwundung: Mukden. Art der Feinde: Infanterie. Entfernung der Feinde: 500 m. Körperstellung im Augenblick der Verwundung: Liegende Schußlage. Sensorium: Er weiß genau, wie er verwundet und wie ihm von einem Kriegskameraden der erste Verband am Kopfe angelegt worden ist, und daß er bis zum Feldlazarett begleitet wurde, welches 400 m entfernt war. Visus: Patient kann nichts sehen.

3. Tag. Auge: Kann die Lidspalte wegen starker Anschwellung der Lider nicht öffnen. Cornea beiderseits intakt. Ord.: Kalte Umschläge mit Borsäure. Transp.: Nach einem anderen Lazarett.

11. Tag. Wunde: Im Hinterhaupt entwickelt sich der Heilvorgang günstig. Auge: Er kann die Lider öffnen; Pupille mittelmäßig erweitert, Reaktion etwas träge. Ord.: Verbandwechsel; Kal. jod. innerlich.

13. Tag. Transp.: Nach einem anderen Lazarett.

14. Tag. Kopfschmerz heftig; Schlaf wegen des Kopfschmerzes gestört. Wunde: Einschußwunde liegt auf dem rechten Parietalknochen, Ausschußwunde auf dem Okzipitalknochen; beide sind erbsengroß, haben sich gereinigt, die Krustenbildung hat begonnen. Mot.: Keine Störung an den Extremitäten. Ord.: Verbandwechsel, Kal. brom.

19. Tag. Kopfschmerz. Wunde: Zeigt Krustenbildung. Sensorium: Psychische Störung gar nicht vorhanden. Visus: Handbewegung vor den Augen.

37. Tag. Ord.: Antipyrin.

41. Tag. Sensib.: Klage über Schmerz vom Hinterhaupt bis zum Nacken.

43. Tag. Transp.: Nach einem anderen Lazarett. Ord.: Aseptischer Verband, Kal. jod.

45. Tag. Transp.: Nach einem Lazarettschiff, welches nach Japan fuhr.

46. Tag. Weder Kopfschmerz noch Schwindel. Wunde: Ein- und Ausschußwunde nochmals Schorf abgestoßen; darunter fast vollständige Heilung. Mot.: Klagt manchmal über leichte Parese der rechten oberen Extremität. Sensib.: Hinter dem Ohre bis zum Nacken dumpfer Schmerz. Ord.: Verbandwechsel.

49. Tag. Transp.: Nach einem anderen Lazarett. Wunde: Die Einschußwunde auf dem rechten Os parietale ist schon ausgeheilt. Die Ausschußwunde auf dem Os occipitale noch nicht, zeigt aber gute Granulation.

61. Tag. Kopfschmerz und Schwindel noch dauernd. Gehörsinn intakt. Von heute morgen an einige Male Durchfall. Mot.: Keine Bewegungsstörung der Extremitäten, mit Ausnahme der rechten oberen Extremität, deren Druckkraft etwas vermindert ist. Refl.: Linker Patellarreflex etwas gesteigert. Psyche: Keine Sprachstörung. Augen: Pupillen gleich groß. Ord.: Pulvis Doweri.

67. Tag. Transp.: Nach einem Lazarett in Tokyo.

Status praesens:

74. Tag. Ernährung gut. Wunde (Fig. 47): Am Einschusse in der rechten Parietalgegend zeigt sich eine kleine Knochenimpression

Fig. 20 (Fall 12).

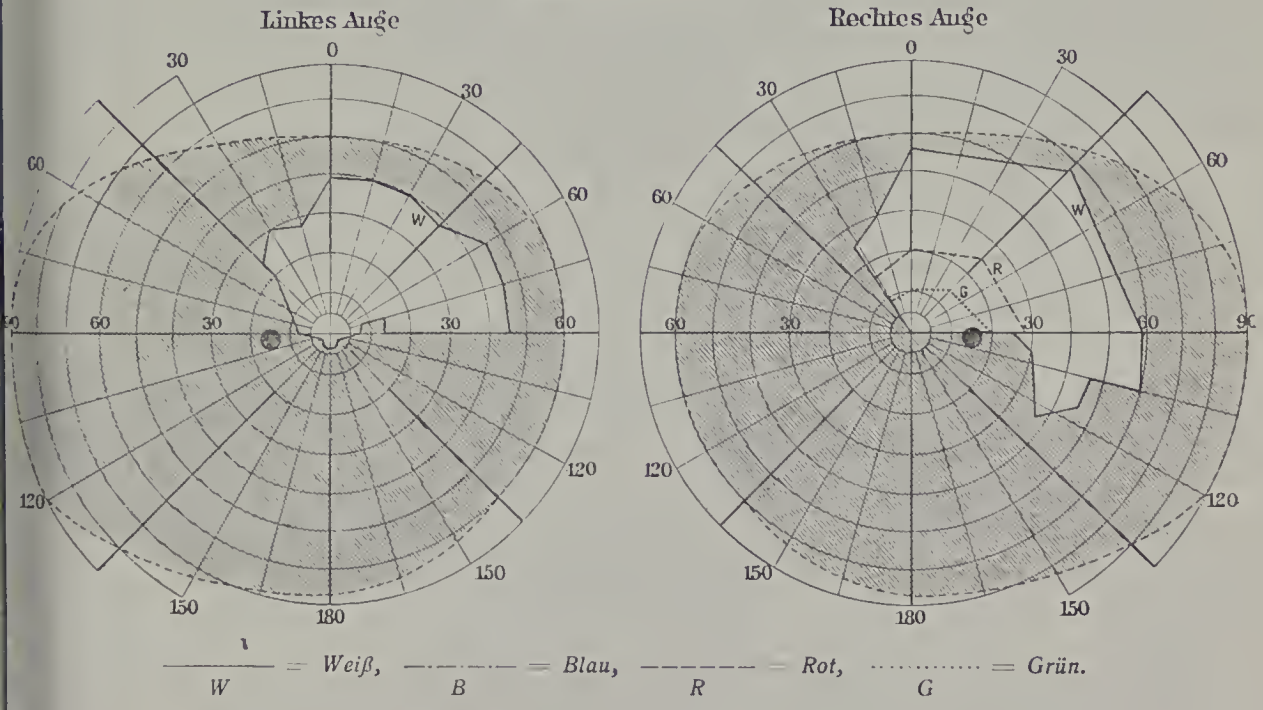

von etwa 5 mm Durchmesser; die enthaarte Hautnarbe ist davon etwas nach oben verschoben, Koordinaten: (63, 65, 80) (vgl. Tab. 6). An der Ausschußwunde links oben von der Protub. occip. ext. befindet sich eine Hautnarbe ohne Knochenimpression, Koordinaten: (—25, 4, 8). Mot.: Sensib.: Psyche: Sind intakt. Auge: Intakt; Pupille gleich groß, Lichtreaktion normal. Hintergrund normal. Visus: Rechts $^6/_{12}$, links $^6/_{30}$.

102. Tag. Visus: Rechts $^6/_{20}$, links $^6/_{30}$. Gesichtsfeld: Zuerst habe ich flüchtig, darauf noch ein Krankenwärter gemessen. Negativer Gesichtsfelddefekt (Fig. 20).

103. Tag. Transp.: Nach einem anderen Lazarett.

Epikrise:

Die Herabsetzung der zentralen Sehschärfe und einmalige Messung macht das Resultat unsicher; doch zunächst wurde wahrscheinlich 1) in der Gegend: (20, 35, 44) der rechte obere Teil der Sehsphäre in toto zerstört, dann in: (0, 21, 28) war die Kugel durch die Medianebene gedrungen, wobei 2) in dem rechten Okzipitallappen der untere und hintere Teil der Sehsphäre und 3) in dem linken der obere und hintere Teil derselben wahrscheinlich verletzt worden sind; so werden klinisch erklärlich 1) der Gesichtsfelddefekt des ganzen linken unteren Quadranten 2) der des linken oberen, mehr zentralen Quadranten, 3) der des rechten unteren, mehr zentralen Quadranten.

Fig. 21 (Fall 13).

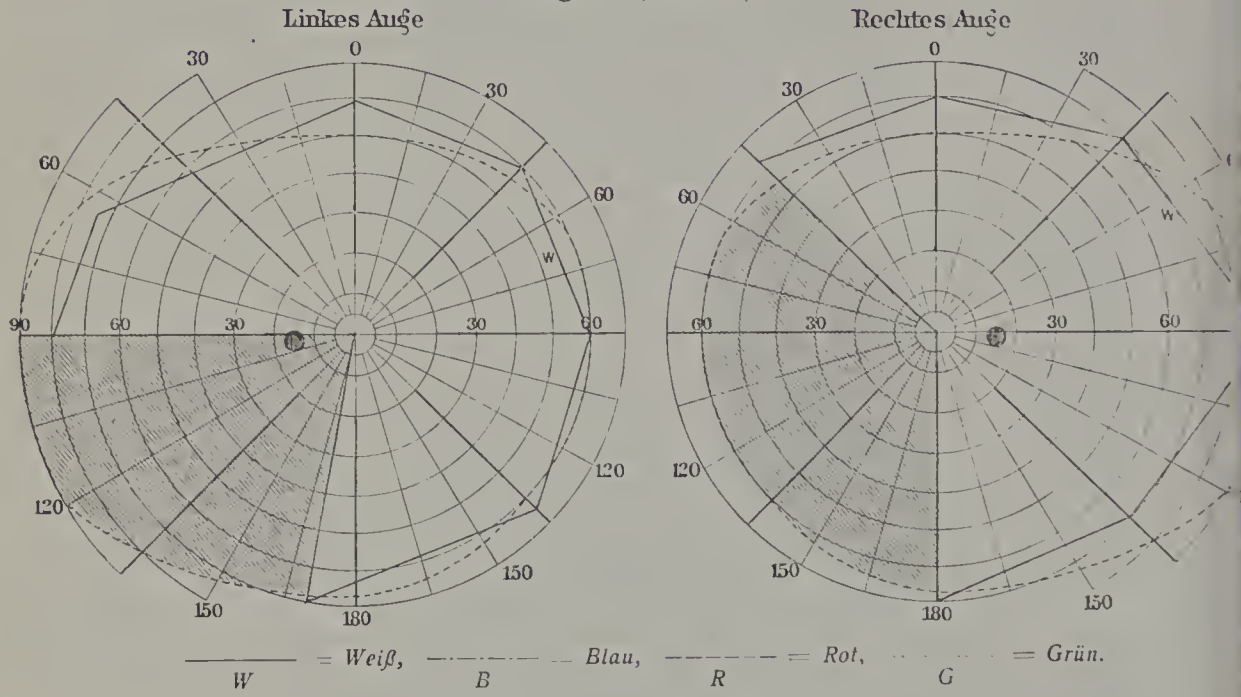

Fall 13.

(Onos Fall.)

Name: T. Kawai. Gesichtsfeld: Hemianopsia quadrata sinistra inferior completa auf beiden Augen. Verletzung: Penetrierende Schußverletzung durch eine kleinkalibrige Kugel. Sensorium: Etwa 1 Tag lang unklar. Visus: Herabgesetzt.

Status praesens:

Kopfschmerz, Gedächtnisschwäche, kein Schwindel. Wunde: Einschuß liegt 20 mm rechts oben vom Kreuzungspunkte der Sutura lambdoidea und der sagittalis; Ausschuß dicht links von der Protub. occip. ext. [umgerechnet: (14, 29, 94); (—5, 0, 2)]. Auge: Hintergrund

intakt. Visus: Beiderseits $^6/_6$. Gesichtsfeld: Hemianopsia quadrata (Fig. 21).

Epikrise:

Dieser Fall hat Ähnlichkeit mit Fall 7, und zwar ist wahrscheinlich nur der rechte Cuneus verletzt, was mathematisch gut stimmt.

Fall 14.

(Onos Fall.)

Name: I. Kobayashi. Gesichtsfeld: Hemianopsia quadrata dextra inferior completa mit konzentrischer Einengung auf beiden Augen.

Fig. 22 (Fall 14).

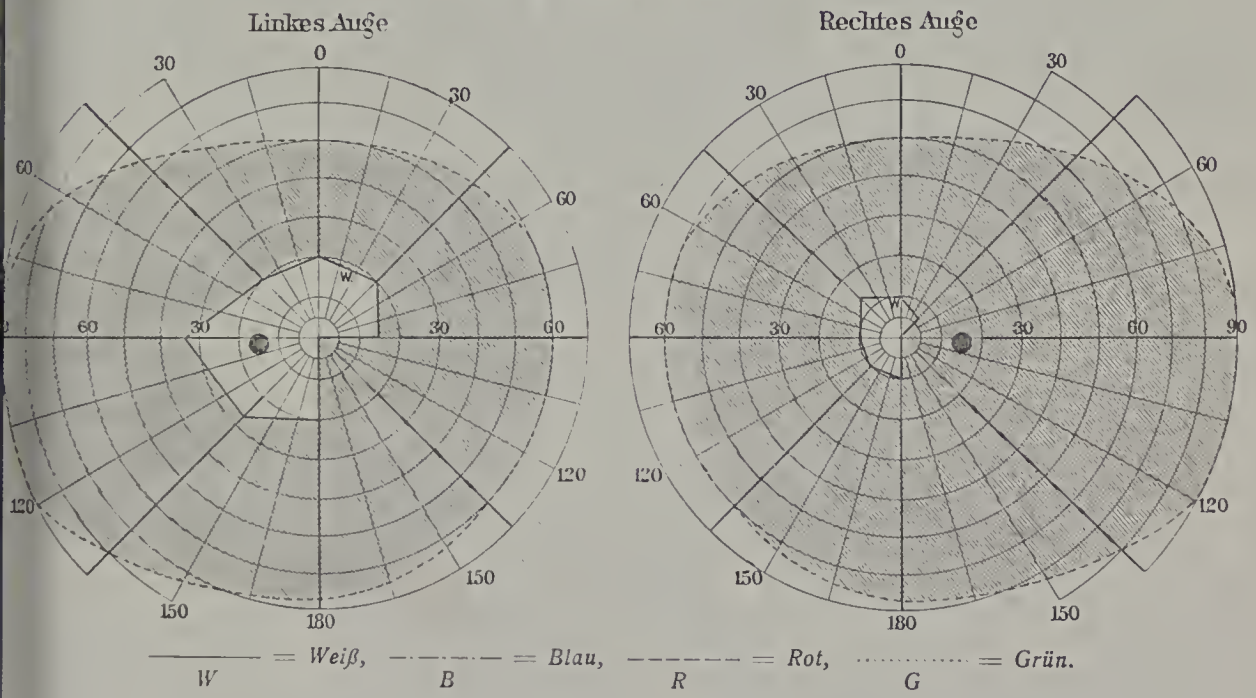

Verletzung: Verwundung der linken Parietalgegend. Sensorium: Etwa 2 Tage lang unklar. Visus: Herabgesetzt.

Status praesens:

Kopfschmerz, Schwindel, Gedächtnisschwäche. Wunde: Die Lage der Ein- und Ausschußwunde an der Parietalgegend durch Operation undeutlich geworden. Auge: Hintergrund intakt. Visus: Rechts $^6/_{30}$, links $^6/_{20}$. Gesichtsfeld: Hemianopsia quadrata (Fig. 22).

Epikrise:

Die Wunde liegt zwar weit nach oben vom linken Cuneus oder von der linken Sehstrahlung, stimmt jedoch in dem Maße, daß der Gesichtsfelddefekt rechts unten entstanden ist

Fall 15.

(Onos Fall.)

Name: I. Ito. Gesichtsfeld: Hemianopsia quadrata sinistra inferior incompleta auf beiden Augen. Verletzung: Verwundung der Hinterhauptsgegend. Sensorium: 8 Tage lang unklar. Visus: Herabgesetzt.

Status praesens:

Kopfschmerz, Gedächtnisschwäche, kein Schwindel. Wunde: 50 mm genau über der Protub. occip. ext. ein Knochendefekt [umgerechnet (0, 1, 51)]; außerdem mehrere enthaarte, bohnengroße Stellen an

Fig. 23 (Fall 15).

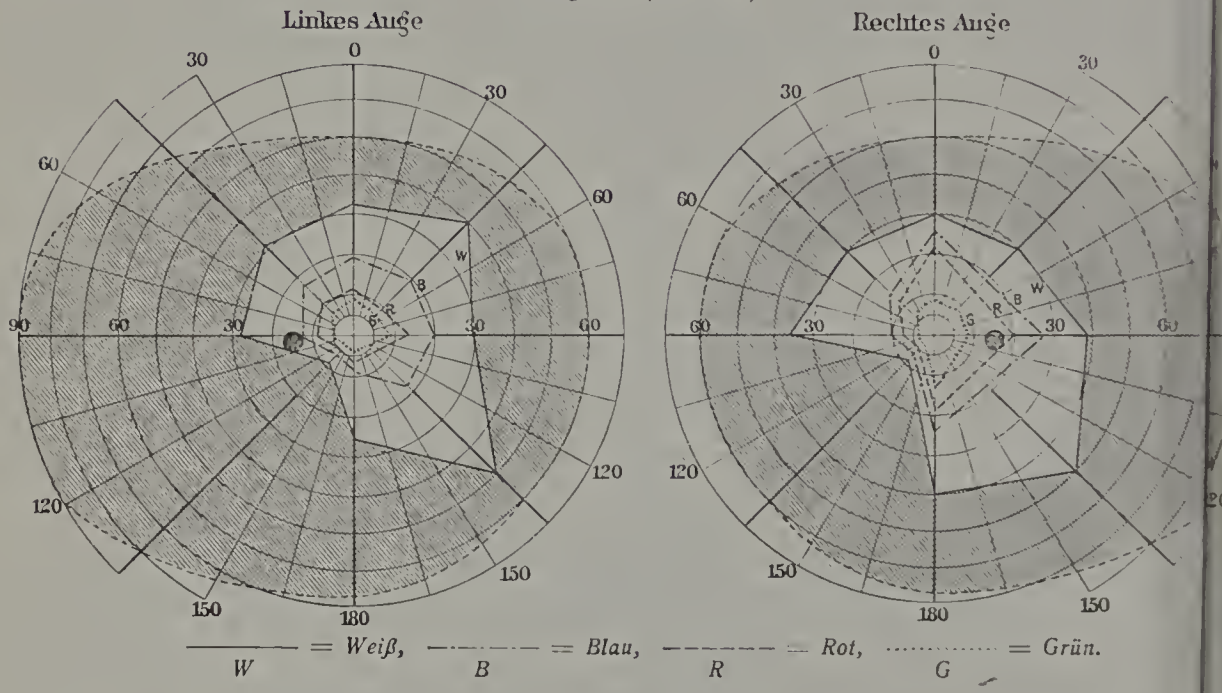

Kopfe. Auge: Hintergrund intakt. Visus: Rechts $^6/_6$, links $^6/$. Gesichtsfeld: Hemianopsia quadrata (Fig. 23).

Epikrise:

Die Lage der Wunde stimmt zum Gesichtsfelddefekt wie bei Fall 1.

Fall 16.

(Onos Fall.)

Name: R. Ogino. Gesichtsfeld: Hemianopsia quadrata sinistra superior incompleta auf beiden Augen. Verletzung: Penetrierende Schußverletzung durch eine kleinkalibrige Kugel. Sensorium: 3 Tage lang unklar. Visus: Herabgesetzt.

Status praesens:

Kopfschmerz, Gedächtnisschwäche, kein Schwindel. Wunde: Einschuß 10 mm temporalwärts vom rechten äußeren Augenwinkel; Ausschuß 3 Querfinger breit oberhalb der Protub. occip. ext. [umgerechnet: (48, 174, —15); (0, 1, 50)]. Visus: Beiderseits $^{6}/_{6}$. Gesichtsfeld: Hemianopsia quadrata (Fig. 24).

Epikrise:

Die Schußkanalachse verläuft mit dem Punkt (23, 85, 18) dicht unterhalb des Corp. genic. ext. dextrum. Das Fehlen der partiellen Opticusatrophie spricht mehr für eine Verletzung des vorderen Teiles der Sehstrahlung von unten, was sehr wohl mit dem Gesichtsfelddefekt im oberen Quadranten übereinstimmt.

Fig. 24 (Fall 16).

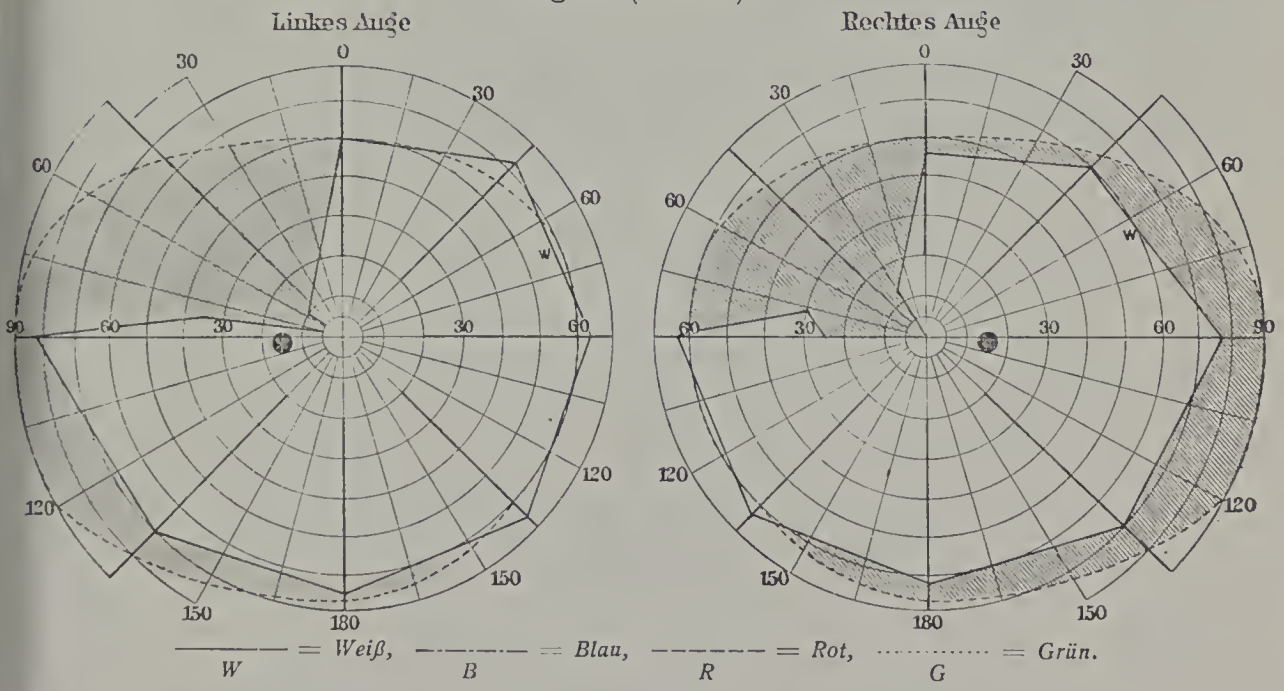

8. Kapitel.

Die Fälle mit Scotoma pericentrale bzw. paracentrale.

Fall 17.

(Eigener Fall, Fig. 48.)

Name: R. Takeishi, 25 J, Infanterist, Gefreiter, im Zivilberuf Handwerker. Gesichtsfeld: Scotoma pericentrale inferius auf beiden Augen. Verletzung: Verwundungen der Hinterhauptsgegend durch Granatsplitter (Fig. 48).

Krankengeschichte
(ungekürzte militärische Krankengeschichte):

1. Tag (6. III. 1905). Zeit der Verwundung: 11 Uhr vormittags. Ort der Verwundung: Mukden. Art der Feinde: Artillerie. Entfernung der Feinde: 400 m. Körperstellung im Augenblick der Verwundung: Im Vorrücken. Art des Geschosses: Ein oder zwei Splitter einer Granate, welche etwa 10 m rechts über ihm in der Luft zersprang. Wunde: In der rechten Okzipitalgegend befindet sich ein Wundkanal von etwa 4 mm Durchmesser, aus dem Gehirnmasse ausfließt. Sensorium: Vom Augenblick der Verwundung bis zum Abend bewußtlos. Visus: Total blind.

2. Tag. Ord.: Gazewechsel.

3. Tag. Transp.: Nach einem anderen Lazarett.

12. Tag. Wunde: Schon mit Kruste bedeckt, aber Schmerz in der Okzipitalgegend. Ord.: Aseptischer Verband.

15. Tag. Leichter Kopfschmerz. Wunde: Zustand gut. Transp.: Nach einem anderen Lazarett.

25. Tag. Wunde: Rein. Visus: Patient klagt über Sehstörung; objektiv nichts zu finden. Transp.: Nach einem anderen Lazarett.

28. Tag. Leichter Kopfschmerz; zeitweise Brechreiz. Wunde: Fast ausgeheilt. Visus: Patient klagt über Sehstörung. Transp.: Nach einem anderen Lazarett.

30. Tag. Kopfschmerz, Schwindel. Wunde: Eine Wundfläche liegt in der rechten Okzipitalgegend; die andere, nicht weit entfernt von der Medianlinie, in der linken Okzipitalgegend. Beide Wundflächen sind erbsengroß, rein, fast ausgeheilt. Visus: Patient klagt über Sehstörung auf beiden Augen; äußerliche Ursache nicht zu finden. Ord.: Verbandwechsel.

32. Tag. Transp.: Nach einem Lazarettschiff, welches nach Japan fuhr.

36. Tag. Transp.: Nach einem einheimischen Lazarett.

44. Tag. Transp.: Nach dem Lazarett in Tokyo.

56. Tag. Wunde: Ausgeheilt. Auge: Äußerlich keine Veränderung wahrnehmbar.

Status praesens:

74. Tag. Ernährung mittelmäßig. Wunde (Fig. 48): Eine Hautnarbe von 6 mm Durchmesser befindet sich an der hinteren unteren Parietalgegend in: (53, 27, 53) (vgl. Tab. 6); eine ganz leichte Knochenimpression zieht von dieser Narbe nach medianwärts, 30 mm lang und 4 mm breit, zeigt keinen Knochendefekt. Eine zweite Hautnarbe von

5 mm Durchmesser liegt links oben von der Protub. occip. ext. in: (—26, 1, 20); eine seichte Knochenimpression zieht von dieser Narbe nach medianwärts und dabei ein wenig nach oben, nach der Richtung der ersten Wunde, 20 mm lang, 6 mm breit, reicht bis zur Medianebene, zeigt keinen Knochendefekt. Mot.: Keine Störung. Patient hängt abnorm den Kopf beim Gehen, wenn er Hindernisse im Wege vermutet, bedingt durch den Gesichtsfelddefekt. Sensib.: Druckempfindlichkeit in der Gegend der Wunde. Psyche: Zeitweise Kopfschmerz; Gedächtnis gut erhalten, keine Intelligenzschwäche, keine Sprach- und Schreibstörungen. Visus: Rechts $^{6}/_{20}$, links $^{6}/_{15}$. Ord.: Kal. jodat. 0,5, Kal. bromat. 2,0.

Fig. 25 (Fall 17).

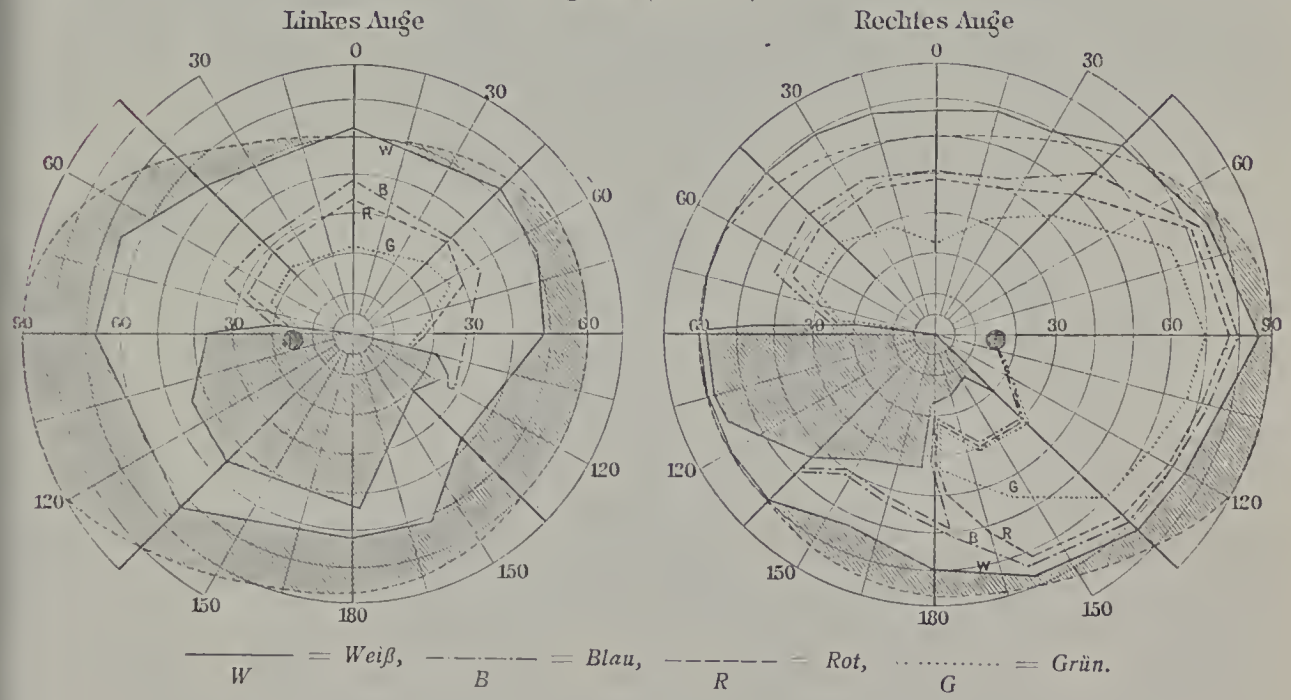

84. Tag. Leichte Dyspepsie. Ord.: Weiche Reisspeise mit zwei Eiern täglich.

88. Tag. Vom Spezialohrenarzte untersucht: Rechts Trommelfell leicht eingezogen, dicht hinter dem Manubrium mallei vertikal verlaufende, spindelförmige Narbe, ohne Verwachsung. Ord.: Politzer-Verfahren, einmal alle 2 Tage.

101. Tag. Gesichtsfeld: Rechts eigene Messung (Fig. 25, *R.*); infolge Ermüdung konnte sie links nicht ausgeführt werden. Das Wetter gut.

108. Tag. Er schläft täglich kaum 4 Stunden. Linkseitiges Ohrensausen. Wöchentlich mehrmalige Wallungsgefühle. Sensib.: Wenn man mit dem Finger die Zone drückt, die von beiden Augen sagittal

nach oben hinten verläuft, so bekommt er ein unangenehmes Gefühl, als ob sein ganzer Körper zusammengedrückt würde, besonders empfindlich auf den beiden Tubera parietalia. Diese Empfindlichkeit sei gleich nach der Verletzung entstanden. Auge: Brechende Medien intakt. Pupille rechts minimal größer, beide reagieren auf Licht von allen Seiten gleichmäßig und normal. Hintergrund leicht anämisch, leichte physiologische Exkavation. Seit der vorigen Gesichtsfeldmessung fühlt er besonders heftig Fremdkörpergefühl tief in den Augen, bedingt zum Teil durch täglichen, anhaltenden Regen. Er kann einen Gegenstand genau dadurch sehen, daß er denselben zunächst fixiert und dann den Blick nach unten senkt. Visus: Beiderseits $^6/_{30}$.

Fig. 26 (Fall 17).

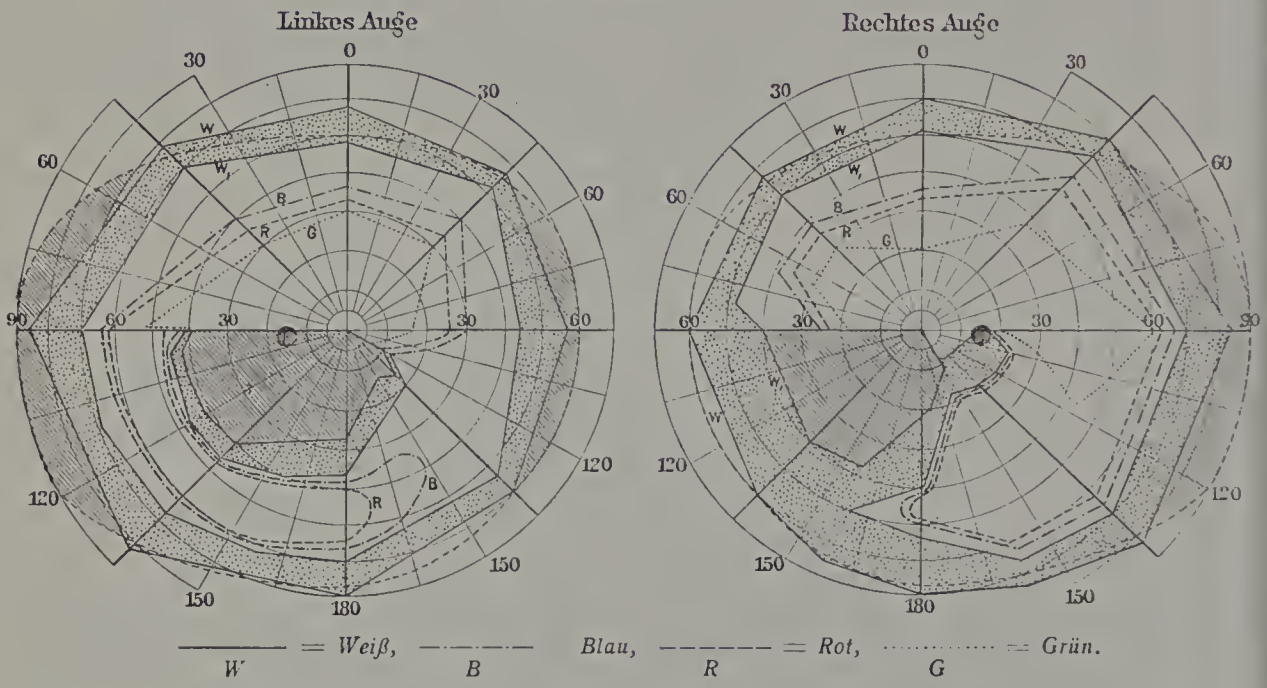

Gesichtsfeld: Eigene Messung, ausgenommen rechts, wo Farbenmessung infolge Ermüdung nicht möglich war (Fig. 25, *L.*). Das Wetter schön. Ord.: Erfolgreiche Applikation von Eis auf den Kopf.

131. Tag. Allgemeines Befinden gut, kein Kopfschmerz. Das Wetter schön. Visus: Rechts $^6/_{15}$, links $^6/_{12}$. Gesichtsfeld: Ich habe bei der vorigen Messung bemerkt, daß am linken unteren Quadranten des rechten Auges eine Zone sich befindet, wo Patient ein weißes Objekt von 10 mm Durchmesser nur beim Bewegen deutlich erkennt, kaum aber beim Stillstehen. Diesen Bezirk habe ich heute genau gemessen, wie Fig. 26, W—W_1 zeigt (vgl. Fig. 9, 18, 19).

134. Tag. Visus: Rechts $^6/_{20}$, links $^6/_{15}$.

143. Tag. Wunde: Bei Durchleuchtung mit X-Strahlen konnten außer kleinen Ungleichmäßigkeiten des Okzipitalknochens auch durch photographische Aufnahme keine Kugelsplitter nachgewiesen werden. Visus: Rechts $^{6}/_{15}$, links $^{6}/_{20}$.

342. Tag. Psyche: Von seiner Heimat hatte er mir zweimal gut geschriebene Briefe geschickt. Gesichtsfeld: Nach seiner Heimkehr wurde er von einem Augenarzte gemessen; Skotom nicht wesentlich verkleinert.

Epikrise.

Nach der Krankengeschichte ist die Wunde der rechten Seite: (53, 27, 53) tiefgreifender als die der linken Seite: (—26, 1, 20). Durch erstere muß der rechte Cuneus von hinten und oben verletzt worden sein, wodurch auch das große perizentrale Skotom des linken unteren Quadranten seine Erklärung findet. Das kleinere Skotom des rechten unteren Quadranten kann entweder durch die erstere Wunde allein oder durch den Schußkanal zwischen beiden Wunden bedingt sein, wobei allerdings der linke Cuneus von hinten und oben verletzt worden wäre. Ob in diesem Falle ein Schußkanal wirklich vorhanden war, läßt sich nicht sicher feststellen, doch kann die erstere Wunde nach dem Gehirnausfluß usw. tiefgreifend genug sein, um bis auf die andere Hemisphäre überzugreifen.

Fall 18.

(Inouye-Onos Fall.)

Name: K. Takeda, 35 J., Infanterist, Gefreiter, im Zivilberuf Wandtapezierer. Gesichtsfeld: Scotoma paracentrale inferius auf beiden Augen. Verletzung: Penetrierende Schußverletzung vom linken Scheitel zum Hinterhaupt durch eine kleinkalibrige Kugel.

Krankengeschichte (gekürzt):

1. Tag (19. VIII. 1904). Ort der Verwundung: Port-Arthur. Körperstellung im Augenblick der Verwundung: Bei Erheben aus der liegenden Schußlage. Sensorium: Bald vollständig bewußtlos.

3. Tag. Sensorium: Etwa 52 Stunden lang unklar. Visus: kann Finger vor den Augen zählen.

18. Tag. Visus: Mit beiden Augen $^{4}/_{60}$.

43. Tag. Motilität: Patient kann nur einen Meter mit Stock laufen, wegen Parese der rechten unteren Extremität; ebenso kann er mit der rechten Hand keine Eßstäbchen fassen.

53. Tag. Mot.: Patient kann etwas weiter laufen. Auge: Kann fixierte Gegenstände selbst gut sehen, ihre Umgebung nur undeutlich. Viereckige Objekte machen ihm nicht diesen Eindruck.

167. Tag. Transp.: Aus der Lazarettbehandlung wurde er zu einer zweimonatlichen Kur in seine Heimat entlassen, wonach er am

226. Tag wieder, obgleich leistungsunfähig, in seine Kompagnie eintrat.

231. Tag. Kopfschmerz und Schwindel heftig. Transp.: Ins Tokyo-Lazarett aufgenommen. Wunde: Einschußwunde in der linken Parietalgegend ein wenig Sekretion. Mot.: Beim unvorsichtigen Gehen macht er Fehler.

Fig. 27 (Fall 18).

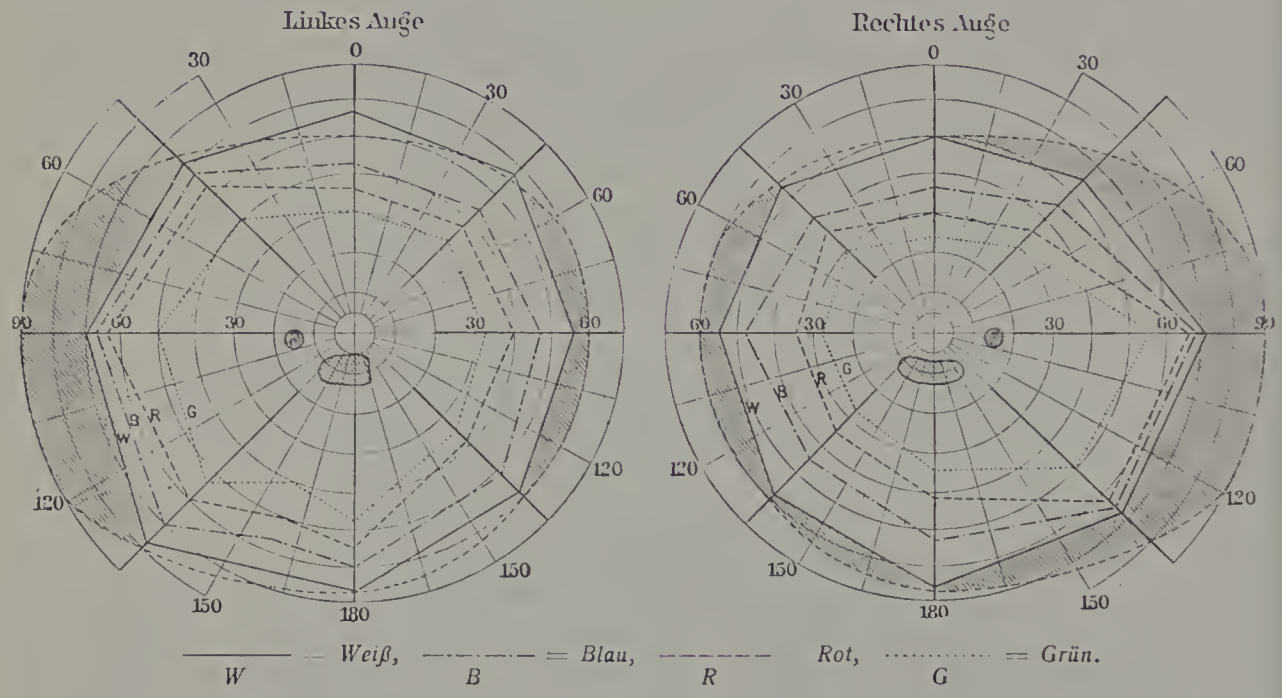

241. Tag. Wunde: Von der Einschußwunde Knochensplitter von 20 mm Länge und 3 mm Dicke entfernt.

253. Tag. Wunde: Ein Erysipelas verbreitete sich von der Wunde aus die Temporal- und Okzipitalgegenden bis zum Nacken hin.

263. Tag. Wunde: Erysipelas ausgeheilt.

305. Tag. Die Untersuchung übernahm ich wegen der Augensymptome: Ernährung mittelmäßig. Mot.: Grobe Kraft der Extremitäten nicht herabgesetzt. Psyche: Keine Sprachstörung. Keine bedeutende Schreibstörung. Auge: Conjunctiva gesund. Brechende Medien intakt. Pupille normalweit, Lichtreaktion prompt. Hintergrund intakt. Motilität der Bulbi intakt. Zeitweise fühlt er einen eigenartigen Schmerz tief in den Augen. Beim Lesen bemerkt er, daß

unterhalb des Fixierpunktes der Buchstabe undeutlich wird. Lesen des japanischen Satzes von oben nach unten macht ihm keine große Störung, doch nach 30 Minuten anhaltenden Lesens wird die Schrift allmählich undeutlicher. Wenn er bei gutem Wetter zum Himmel aufsieht, bemerkt er Schwindelgefühl. Visus: Beiderseits $^6/_6$. Gesichtsfeld: Ich fand ein absolutes Skotom etwas unterhalb des Fixierpunktes mit FÖRSTERschem Perimeter bei genauer Fixierung von seiten des Patienten (Fig. 27). Die Größe des hin und her verschobenen Objektes war wie gewöhnlich 10 qmm. Die obere Grenze des Skotomes liegt etwa 6° unter dem Fixierpunkte, zeigt für weiß und alle anderen Farben keine Differenz. Auf weißem, beschriebenem Papier

Fig. 28 (Fall 18).

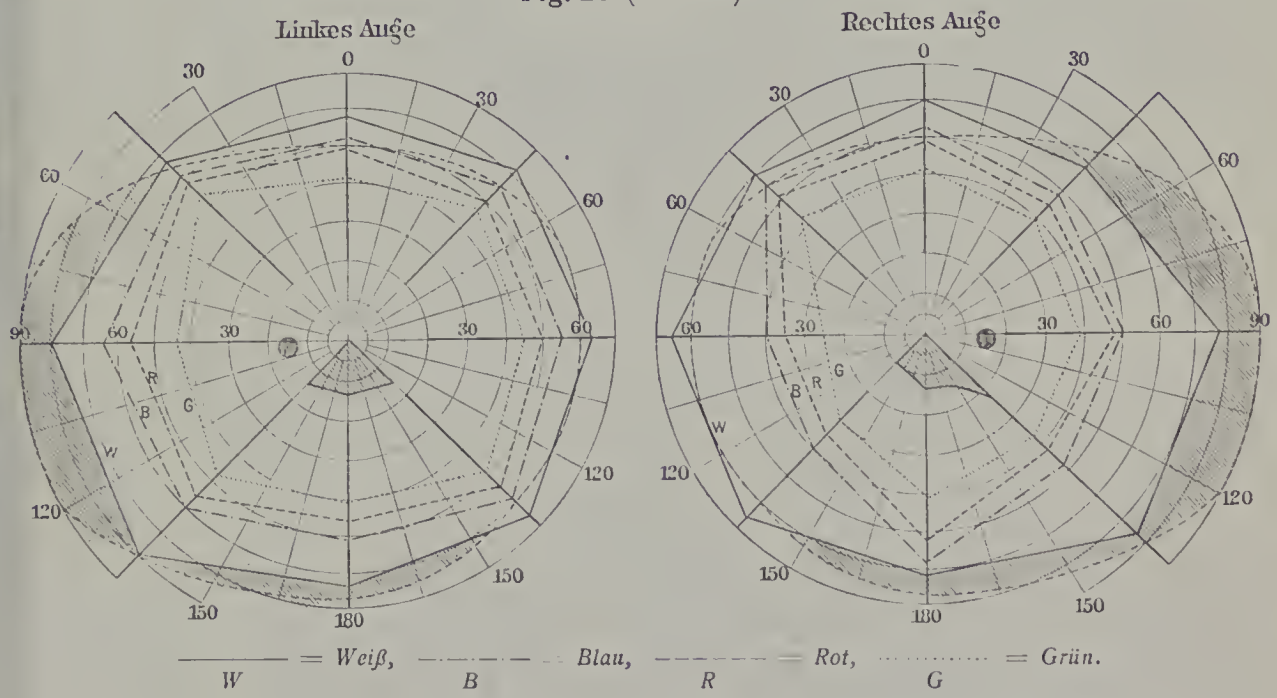

sieht er die dem Skotom entsprechende Partie gleichfalls als weiß. Wenn er eine schwarze Fläche fixiert, bemerkt er keinen weißen Fleck. Gegen den Himmel findet er keinen Ausfall. Das Wetter bei der Messung links schön, bei der rechts trüb.

436. Tag. Transp.: Vor einiger Zeit wurde er nach dem Tokyo-Shibuya-Lazarett gebracht, wo ONO ihn untersuchte. Kopfschmerz, Schwindel, Gedächtnisschwäche. Wunde: Einschuß liegt im mittleren Teile der Sutura lambdoidea sinistra. [Mit Rücksicht auf die früheren Angaben der Wundlage in der Parietalgegend, umgerechnet: (—35, 18, 70)]. Ausschuß grenzt rechts unten an der Protub. occip. ext. [umgerechnet: (9, 5, —8)]. Auge: Hintergrund intakt. Visus: Beiderseits $^6/_6$. Gesichtsfeld: Skotom reicht bis zum Fixierpunkt (Fig. 28).

Epikrise:

Die Lage des Schußkanals mußte den linken Cuneus dicht an der Medianebene von oben hinten verletzt haben; doch sollte man aus der Symmetrie des Skotomes eine Verletzung der Sehsphäre auf beiden Seiten in gleichem Maße annehmen, die aber wohl durch Übergreifen der Läsion vom linken über die Medianebene zum rechten Cuneus erklärbar ist.

Fall 19.

(Eigener Fall, Fig. 49.)

Name: R. Enomoto, 25 J., Kavallerist, Sergeant, im Zivilberuf: Kaufmann. Gesichtsfeld: Hemianopsia dextra completa mit scotoma pericentrale superius sinistrum auf beiden Augen. Verletzung: Penetrierende Schußverletzung der Hinterhauptsgegend und der Skapulargegend durch eine kleinkalibrige Kugel (Fig. 49).

Krankengeschichte
(fast ungekürzte militärische Krankengeschichte):

1. Tag (16. VI. 1905). Zeit der Verwundung: Um 9 Uhr vormittags. Ort der Verwundung: Liao-Yang-chau. Art der Feinde: Reiter. Entfernung der Feinde: 300 m. Körperstellung im Augenblick der Verletzung: Liegende Schußlage. Sensorium: Bald vollständig bewußtlos. Seine Angabe nach 5 Monaten: „Ich kann mir nicht vergegenwärtigen, wie ich verwundet worden bin; es ist mir nur noch erinnerlich, daß ich in liegender Schußlage war, und daß mir nach der Verwundung von Kriegskameraden ein Verband auf die Wunde gelegt wurde. 1 Uhr nachmittags, als ich wieder zur Besinnung kam, konnte ich niemand deutlich erkennen. Auch war es mir unmöglich zu sprechen und mich zu bewegen. Darnach wurde ich vielleicht fortgeschafft, darüber fehlt mir aber jegliche Erinnerung. Am Abend erwachte ich und fand mich mitten unter einer großen Anzahl Verwundeter liegen. Ich erkannte dort die Sprache eines Oberkrankenwärters, dessen Gesicht ich jedoch nicht wiedererkennen konnte.“

2. Tag. „Am Mittag bemerkte ich, daß ich mich im Lazarett befand. Von dem Transport dahin ist mir nur die dunkle Vorstellung geblieben, als ob ich mich auf einem Schiffe befunden hätte.“ Wunden: Links oben von der Protub. occip. ext. befindet sich die Einschußwunde von etwa 4 mm Durchmesser. Der Schädelknochen zeigt hier eine Bruchstelle von etwa 20 mm Durchmesser. Aus der Wundöffnung fließt Gehirnmasse aus, und man kann deutlich die Pulsation

des Gehirns sehen. Rechts von der Protup. occip. ext. befindet sich eine fast gleichgroße Ausschußwunde, aus der ebenfalls Gehirnmasse ausfließt. Noch eine andere Einschußwunde befindet sich an der rechten Schulter oberhalb der Spina scapulae. Der Wundkanal verläuft dicht unter der Haut nach unten rechts und endigt unterhalb der rechten Spina scapulae (Fig. 49). Letztere Wundflächen sind rein und mit geronnenem Blute bedeckt und haben jede einen Durchmesser von 6 mm. (Es sind also 2 Ein- und Ausschußwunden vorhanden, die, jedenfalls durch dieselbe Kugel veranlaßt, in einer Geraden liegen).

3. Tag. Visus: Patient erkennt die Umrisse eines menschlichen Gesichts.

6. Tag. Wunden: Günstiger Heilungsprozeß an allen Wundflächen. Die Pulsation des Gehirns ist nicht mehr an den Wundflächen des Hinterhauptes zu beobachten. Visus: Wird immer besser.

8. Tag. Transp.: Nach einem anderen Lazarett. Kopfschmerz, Schwindel, unruhiger Nachtschlaf. Wunden: An beiden Wundflächen des Hinterhauptes fließt ein dünnflüssiges Sekret aus; die beiden Wundflächen in der rechten Skapulargegend sind fast völlig ausgeheilt. Augen: Beide Pupillen sind ein wenig erweitert; getrübte Sehschärfe. Ord.: Kal. brom.; Verbandwechsel.

16. Tag. Kein Fieber; Schwindel. Sensib.: Kopfschmerz, besonders auffällig treten heftige Schmerzen in der Hinterhauptsgegend auf. Steifigkeitsgefühl im Nacken, objektiv nichts zu bemerken.

25. Tag. Transp.: Nach einem anderen Lazarett.

26. Tag. Schwindel, Hinterhauptsschmerz, Appetitmangel, Stuhlverstopfung. Mot.: Beschwerden während des Gehens wegen der Schwäche der unteren Extremitäten. Rotationsbewegung des Kopfes etwas gehemmt. Refl.: Patellarreflex etwas gesteigert. Visus: Zählt Finger auf 1 m Entfernung. Augen: Schmerz an beiden Bulbi. Ord.: Magn. sulf., Kal. brom.

27. Tag. Wunde: In der Hinterhauptsgegend ganz ausgeheilt. Augen: Patient klagt über eine Art von Schmerzen, welche von der Tiefe des Hinterhauptes nach den Bulbi ausstrahlen.

29. Tag. Stuhlverstopfung. Mot.: Klagt über Beschwerden beim Gehen; es scheint, als ob verschiedene Koordinationsbewegungen gehemmt seien. Auge: Conjunctiva bulbi et palpebrae hyperämisch. Ord.: Magn. sulf., Kal. brom.

32. Tag. Transp.: Nach einem anderen Lazarett.

33. Tag. Kopfschmerz. Kraftlosigkeit an beiden unteren Extremitäten. Augen: Normale Pupillenreaktion.

34. Tag. Transp.: Nach einem Lazarettschiff, welches nach Japan fuhr.

38. Tag. Nach einem einheimischen Lazarett.

39. Tag. Statur und Ernährung mittelmäßig; Appetit gut. Kopfschmerz, Schwindel, Ohrensausen. Mot.: Schwäche beider unteren Extremitäten. Refl.: Gesteigerter Patellarreflex. Augen: Obwohl Sehstörung, keine pathologische Pupillenreaktion.

42. Tag. Transp.: Nach dem Lazarett in Tokyo.

45. Tag. Ein- und Ausschußwunden im Hinterhaupte und in der Skapulargegend vollständig ausgeheilt; alle Narben haben 7 mm Durchmesser.

46. Tag. Mot.: Beide unteren Extremitäten etwas abgemagert; ihre Bewegung etwas mangelhaft, Patient klagt über Beschwerden beim Gehen, er sei von dem Gefühl beherrscht, er müßte hinfallen.

48. Tag. Körperstatur, Ernährung mittelmäßig. Brust- und Bauchorgane sind intakt. Keine Blasen- und Mastdarmstörungen. Mot.: Beim Herausstrecken zittert die Zunge ein wenig. Zittern an allen Extremitäten, besonders an der rechten oberen. In den Gelenken keine Störungen. Wenn man Patienten in gerader Richtung laufen läßt, so ist sein Gang zitternd spastisch. Patient fühlt Schwäche im Kniegelenk beim Gehen, er stößt bei unvorsichtigem Auftreten mit den Knien auf den Fußboden. Patient meint, der Gang wäre früher noch schwerer und unsicherer gewesen. Sensib.: Keine Sensibilitätsstörung der Haut und Schleimhäute. Refl.: Kniereflex bedeutend gesteigert; Achillessehnenreflex gesteigert, Fußklonus nur wenig vorhanden. Fußsohlenreflex etwas gesteigert. Kremasterreflex normal; alle Reflexe in den oberen Extremitäten etwas gesteigert; kein Fazialisphänomen. Die mechanische Erregbarkeit der Muskeln gesteigert. Psyche: Ort und Datum der Verwundung bleiben ihm im Gedächtnis. Über die Daten gewisser Ereignisse nach der Verwundung kann er mit wenigen Ausnahmen richtig antworten. Augen: Zeitweiliger Kopfschmerz, gleichzeitig ein eigentümliches schmerzhaftes Gefühl, als ob die Augäpfel von hinten nach vorn gedrängt würden. Die Pupillen etwas erweitert, gleichgroß, reagieren normal auf Licht und Akkomodation. Gesichtsfeld: Rechtseitige homonyme Hemianopsie nachweisbar.

55. Tag. Auge: Er kann einzelne Buchstaben lesen, aber nicht im Zusammenhang.

62. Tag. Refl.: Die Sehnenreflexe gesteigert.

65. Tag. Mot.: Patient übt sich täglich im Gehen, das ihm allmählich auch leichter fällt.

68. Tag. Augen: Hyperämie an beiden Conjunctivae palpebrarum. Ord.: Sol. zinc. sulf.

69. Tag. Mot.: Schwanken des Körpers hat sich gebessert. Störungen beim Schreiten werden seltener; Patient klagt über Ermüdungsgefühl in den Füßen. Beim plötzlichen Aufstehen bekommt er Schwindel. Auge: Oft Flimmern vor den Augen.

74. Tag (29. VIII. 1905). Transp.: Nach einem Badekurorte.

75. Tag. Keine Blasen- und Mastdarmstörung. Mot.: Spastischer Gang. ROMBERGsches Symptom. Refl.: Gesteigerter Patellarreflex. Augen: Deutliche rechtseitige Hemianopsie. Ord.: Warme Bäder, Heilgymnastik.

76. Tag. Gewicht: 55,81 kg.

86. Tag. Gew.: 54,45 kg.

94. Tag. Mot.: Schwanken des Körpers. ROMBERGsches Symptom. Gesichtsfeld: Rechtseitige Hemianopsie.

102. Tag. Gew.: 54,63 kg.

105. Tag. Mot.: Das Gehen allmählich leichter geworden.

106. Tag. Gew.: 54,90 kg.

116. Tag. Gew.: 54,71 kg.

117. Tag. Kopfschmerz, Schwindel, Gedächtnisschwäche. Mot.: Beschwerden beim Gehen wegen eines Schwächegefühls in den Kniegelenken. Refl.: Kremaster- und Patellarreflex gesteigert.

126. Tag. Gew.: 54,78 kg.

136. Tag. Gew.: 54,90 kg.

138 (1. II. 1905). Transp.: Nach einem Lazarett in Tokyo.

141. Tag. Mot.: Das Gehen fällt dem Patienten etwas schwer. Beim Aufstehen zittern die unteren Extremitäten ein wenig. Beim Gehen mit geschlossenen Augen zeigt sich nichts Abnormes.

144. Tag. Augen: Rechte Conjunctiva tarsi etwas hyperämisch, Cornea, Iris gesund. Pupillen beide gleichgroß, reagieren normal. Hintergrund intakt, Papillen minimal hyperämisch. Visus: Rechts $^{6}/_{12}$, links $^{6}/_{9}$. Gesichtsfeld: Patient klagt über rechtseitigen Gesichtsfeldausfall.

Status praesens:

176. Tag. Ernährung gut. Wunde (Fig. 49): Links oben von der Protub. occip. ext. findet man eine Hautnarbe von 5 mm Durchmesser; die querovale Knochenimpression darunter ist 20 mm lang und 8 mm breit [umgerechnet: (—51, 22, 47)]. Eine Hautnarbe am rechten Nacken von 5 mm Durchmesser, Knochen darunter unfühlbar: (29, 24, —33). Außerdem zwei Wunden in der Skapulargegend. Die vier Wunden stehen in einer Geraden. Mot.: Leichte Störung beim Gehen. Sensib.:

Keine Störung. Psyche: Keine Intelligenz- und Sprachstörung. Keine bedeutende Schreibstörung. Auge: Brechende Medien intakt. Pupillen normalgroß, Lichtreaktion von allen Seiten normal. Hintergrund

Fig. 29 (Fall 19).

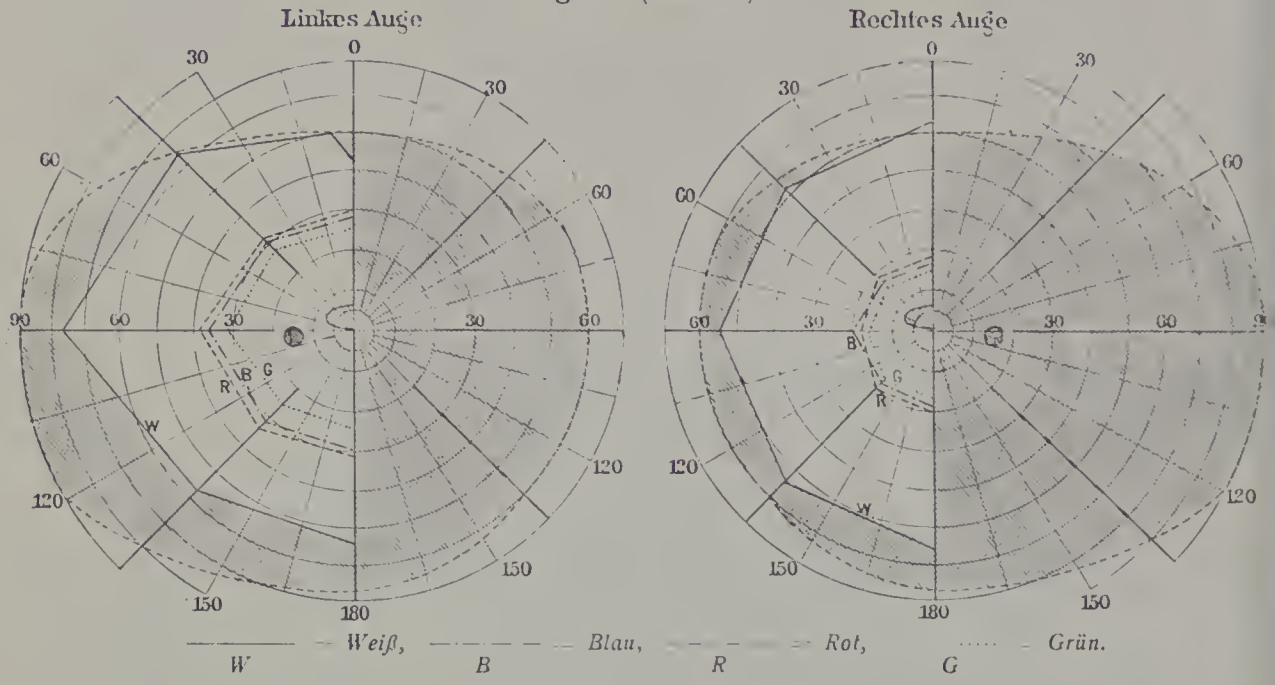

Fig. 30 (Fall 19).

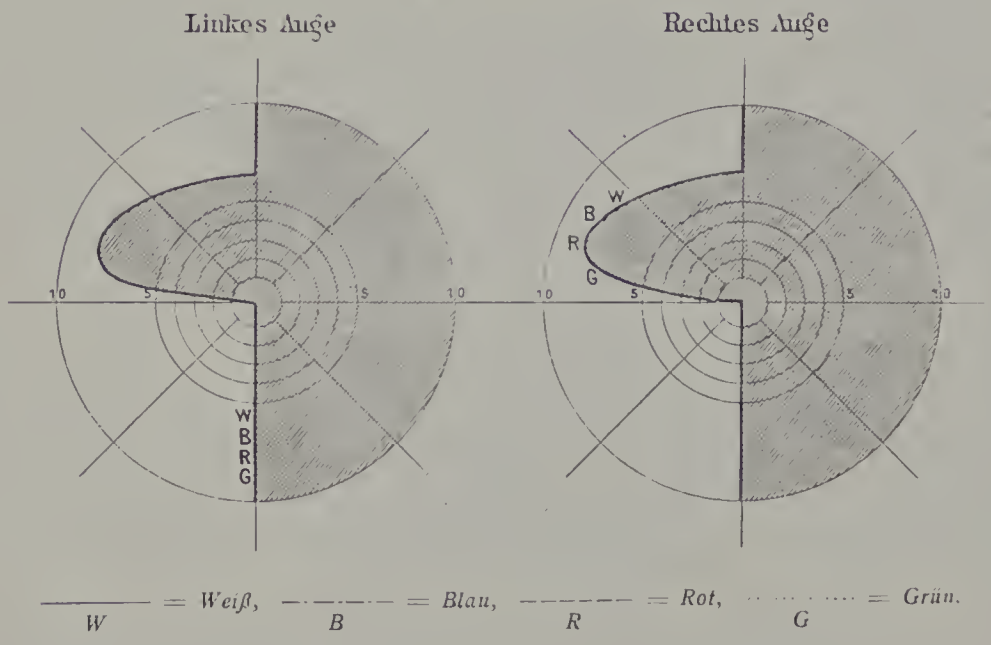

intakt, keine Hyperämie. Bulbusbewegungen normal. Das Lesen macht dem Patienten verhältnismäßig keine bedeutende Störung. Visus: Beiderseits $^6/_6$ partiell. Gesichtsfeld: Zuerst rechts, dann links gemessen (Fig. 29 und 30). Bei strenger Fixation vom Patienten habe ich ein

Skotom im oberen linken Quadranten gefunden mit Hilfe einer weißen Wattekugel von 5 mm Durchmesser, die ich an der Spitze einer BOWMANNschen Sonde von der rechten, blinden Seite nach dem Skotom hin bewegte; die Grenze für Farben habe ich auf gleicher Weise mit farbigen Kreiden bestimmt, die genau mit Weiß übereinstimmten. Periphere Aufnahme mit FOERSTERschem Perimeter durchgeführt. Die wiederholte Untersuchung nach einer Stunde ergab bezüglich des Skotomes das gleiche Resultat.

Epikrise:

Die mathematische Schußkanalachse verletzte links den Okzipitallappen, rechts das Kleinhirn; beides nach der Krankengeschichte ausgedehnte Verletzungen mit Gehirnausfluß. Von der rechtseitigen kompletten Hemianopsie sollte man annehmen, daß die linkseitige Sehsphäre von hinten in toto zerstört sei. Aus dem linkseitigen perizentralen Skotome möchte man schließen, daß der hintere und untere Teil der Sehsphäre lädiert worden war, denn der eigentliche Schußkanal liegt unten und hinten davon.

Fall 20.

(Eigener Fall, Fig. 50.)

Name: K. Sugano, 25 J., Infanterist, Gefreiter, im Zivilberuf Bauer. Gesichtsfeld: Scotoma pericentrale dextrum superius auf beiden Augen. Verletzung: Penetrierende Schußverletzung der Hinterhauptsgegend durch eine kleinkalibrige Kugel (Fig. 50).

Krankengeschichte
(ungekürzte militärische Krankengeschichte):

1. Tag (1. III. 1905). Ort der Verwundung: Chonan. Art der Feinde: Infanterie. Entfernung der Feinde: 300 m. Körperstellung im Augenblick der Verwundung: Vermutlich liegende Schußlage. Art des Geschosses: Wahrscheinlich kleinkalibrige Kugel (Shrapnellsplitter?). Sensorium: Bald vollständig bewußtlos. Seine Angabe nach 4 Monaten: „An diesem Tage habe ich zuerst an einem Fuße einen Schuß durch eine kleinkalibrige Kugel bekommen. Dessenungeachtet rückte ich vorwärts. Daß ich jedoch am Hinterhaupt verwundet wurde, ist mir nicht in Erinnerung.“

3. Tag. Transp.: Nach einem anderen Lazarett. Wunden: Zwei Wunden befinden sich in der Hinterhauptsgegend; Wundflächen sind rein. Eine Wunde am Fuße.

4. Tag. Sensorium: Unklar. Ord.: Salzsäure-Limonade, Kampherinjektion.

5. Tag. Sensorium: Klar seit diesem Morgen.

6. Tag. Sensorium: Klar, Antworten richtig. Transp.: Nach einem anderen Lazarett.

7. Tag. Visus: Seine Angabe nach 4 Monaten: „Ich konnte eine Woche lang nach der Verletzung gar nicht sehen, bzw. hell und dunkel nicht unterscheiden. Ich kann mich nicht erinnern, ob ich während der vergangenen Zeit gegessen habe oder nicht."

11. Tag. Appetit gut, gesteigert. Wunde: Am Fuße unrein, Sekretion vorhanden. Mot.: Lähmung nur gering. Sensorium: Aussprache und Antworten richtig und klar.

15. Tag. Transp.: Nach einem anderen Lazarett.

16. Tag. Kopfschmerz. Sensorium: Aussage und Antwort richtig und klar. Visus: Herabgesetzt.

18. Tag. Wunde: Am Hinterhaupt ausgeheilt. Ord.: Magenpulver und Antipyrin.

19. Tag. Rachen hyperämisch, Schmerz beim Schlingen. Visus: Herabgesetzt. Ord.: Kal. chlor. als Gurgelwasser.

22. Tag. Wunde: Der unreine Verband am Fuße wurde abgenommen; die Wundfläche ist mit Kruste bedeckt; zwischen den Zehen, wo die Haut weißlich gefärbt ist, widerlicher Geruch.

24. Tag. Appetit gut. Stuhl regelmäßig. Schmerz beim Schlingen; objektiv nur geringfügige Entzündung im Rachen. Kopfschmerz, daher Schlafmangel in der Nacht. Transp.: Nach einem anderen Lazarett.

26. Tag. Appetit gut. Rachen wenig hyperämisch; Schmerz beim Schlingen. Visus: Die um das Lazarett herumliegenden Berge erkennt Patient nur im Umriß. Transp.: Nach einem Lazarettschiffe, welches nach Japan fuhr.

28. Tag. Wunde: Am Fuße gute Granulation. Transp.: Nach einem einheimischen Lazarett.

33. Tag. Nach einem Lazarett in Tokyo.

35. Tag. Auge: Äußerlich an beiden Augen keine Veränderung wahrnehmbar. Visus: Patient zählt mit dem rechten Auge Finger auf 1 m, mit dem linken auf $^2/_3$ m weit. Gesichtsfeld: Konzentrische Einengung.

Status praesens:

76. Tag. Ernährung mittelmäßig. Wunde (Fig. 50): In der linken Okzipitalgegend eine Hautnarbe von 4 mm Durchmesser [umgerechnet: (—47, 18, 46), vgl. Tab. 6], dicht medianwärts davon eine Knochenimpression von gleicher Größe. Außerdem zwei Hautnarben ohne

Knochenveränderung in der rechten Okzipitalgegend in: (58, 30, 16) und in: (33, 10, 55); das Aussehen der Narbe läßt letztere als die Einschußwunde annehmen. Mot.: Keine Störung. Sensib.: Kopfschmerz, dabei brennendes Gefühl in der Hinterhauptsgegend. Psyche: Gedächtnisschwäche, keine Sprachstörung. Visus: Zählt beiderseits auf $^2/_3$ m weit Finger. Gesichtsfeld: Mittelmäßige konzentrische Einengung.

117. Tag. Wenn er etwas geht, bekommt er Schweißausbruch, brennendes Gefühl in der Hinterhauptsgegend. Im Lazarett ist Alkohol außer als Medizin untersagt. Visus: Ebenso. Gesichtsfeld: Eigene Messung (Fig. 31, R.). Patient verwechselt Rot mit Violett. Er er-

Fig. 31 (Fall 20).

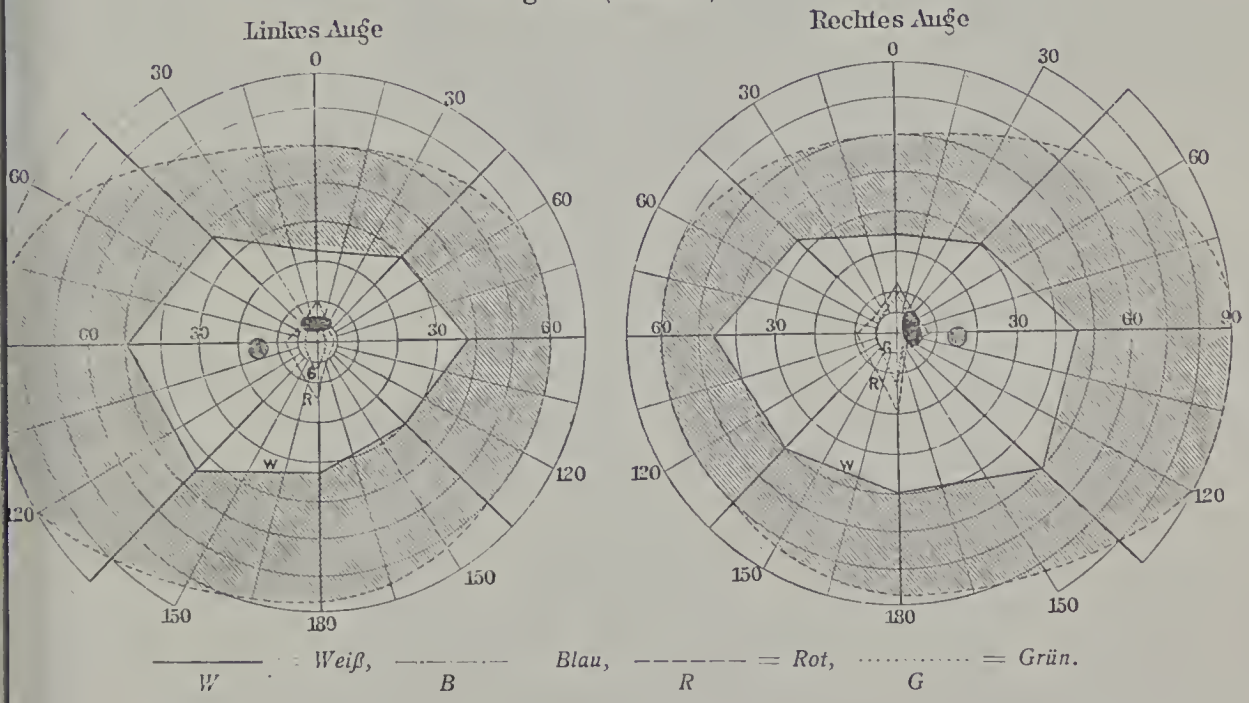

müdet ungefähr bei jeder vierten Messung, indem er nicht mehr imstande ist, den weißen Kreis von etwa 6 mm des Perimeters zu fixieren. Man muß ihm längere Zeit Ruhe gönnen. Die Methode der Entdeckung des Skotomes wie Fall 19. Das Wetter leicht bewölkt.

122. Tag. Auge: Conjunctiva hyperämisch. Brechende Medien klar. Pupille gleichgroß, Lichtreaktion prompt. Beim Ophthalmoskopieren starke Lichtscheu, Hintergrund intakt, ganze Papillarfläche leicht rötlich. Am hellen Tage blinzelt er häufig mit enger Lidspalte; elektrisches Nachtlicht ruft ihm ein stechendes Gefühl in den Augen hervor. Mit dem linken Auge sieht er um den Fixierpunkt bis 3° einen nach querer Richtung lebhaft sich bewegenden weißlichen Schein, wie elektrisches Licht, vor dem rechten Auge nicht bedeutend.

Gesichtsfeld: Bloß links gemessen. (Fig. 31, L.). Das Wetter nicht schlecht.

144. Tag. Wunde: Durchleuchtung mit X-Strahlen ergab keine Kugel im Kopfe, Okzipitalknochen zeigte keinen Defekt. Auge: Seit

Fig. 32 (Fall 20).

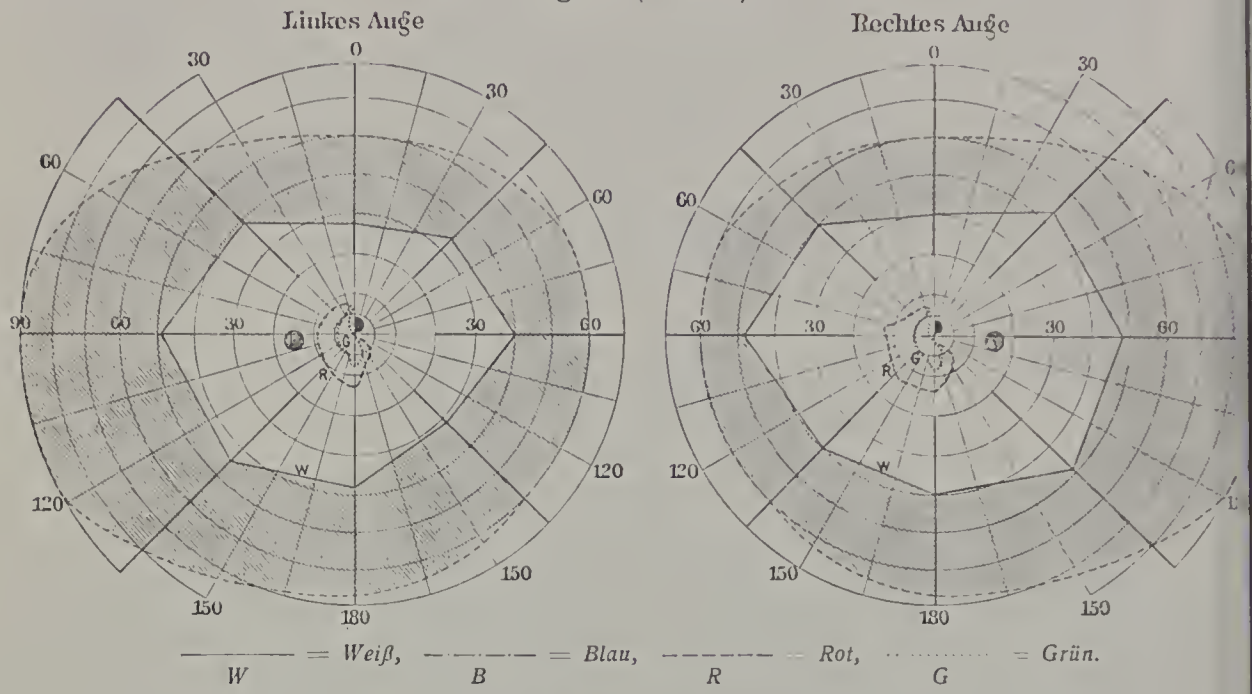

Fig. 33 (Fall 20).

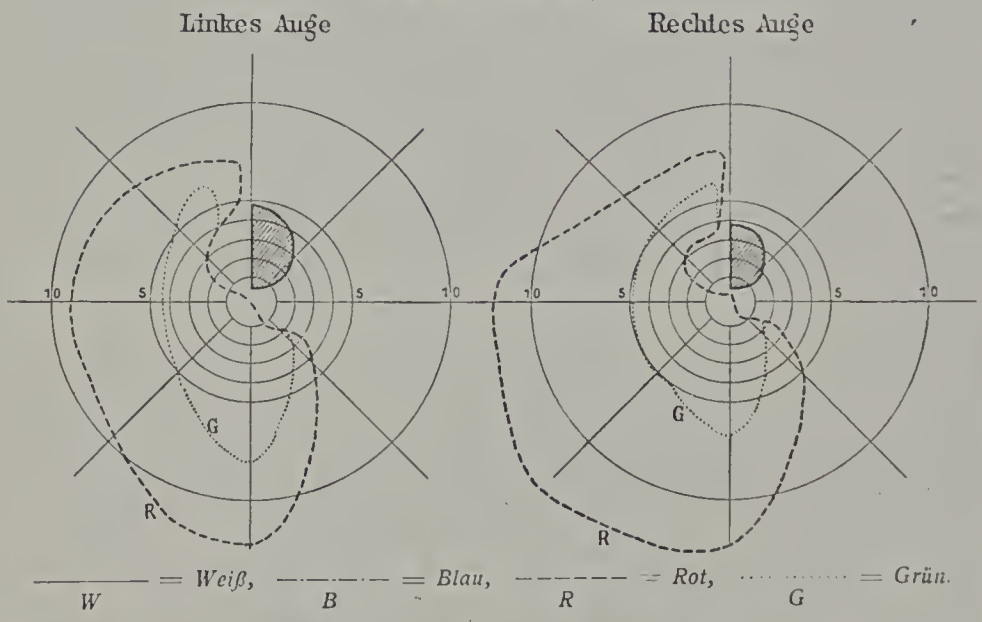

Gebrauch rauchfarbiger Gläser hat er keinen Schmerz gegen elektrisches Licht. Hyperämie der Conjunctiva. Ord.: Zinc. sulf., Kokain.

149. Tag. Visus: Rechts Finger auf $^4/_6$ m, links auf $^5/_6$ m erkennbar. Gesichtsfeld: Infolge der Übung des Patienten konnte ich mit hinreichender Genauigkeit messen (Fig. 32 und 33).

Epikrise:

Das Variieren der Lage des Skotomes bei jedesmaliger Messung kam zu Stande, weil Patient wegen starker Herabsetzung der zentralen Sehschärfe nicht gut den weißen Kreis des Perimeters fixieren konnte. Jedenfalls konnte man sicher ein Vorhandensein eines perizentralen Skotomes konstatieren.

Trotzdem die Art und Weise der Verwundung etwas unklar ist, kann man doch diesen Fall kurz als eine Verwundung der beiden Okzipitallappen von hinten her annehmen, wobei die Sehsphäre in ihrer hintersten Partie lädiert wurde und so das Scotoma pericentrale hervorrief. Wenn man aber das letzte Resultat der Messung als das zuverlässigste annimmt, so kann man dieses Scotoma pericentrale superius dextrum dadurch erklären, daß die untere hintere Partie der linkseitigen Sehsphäre zufällig am stärksten lädiert worden war.

Fall 21.

(Onos Fall.)

Name: J. Koshizawa. Gesichtsfeld: Hemianopsia dextra auf beiden Augen mit Scotoma centrale des linken Auges. Verletzung: Schußverletzungen durch kleinkalibrige Kugeln. Sensorium: 5 Tage

Fig. 34 (Fall 21).

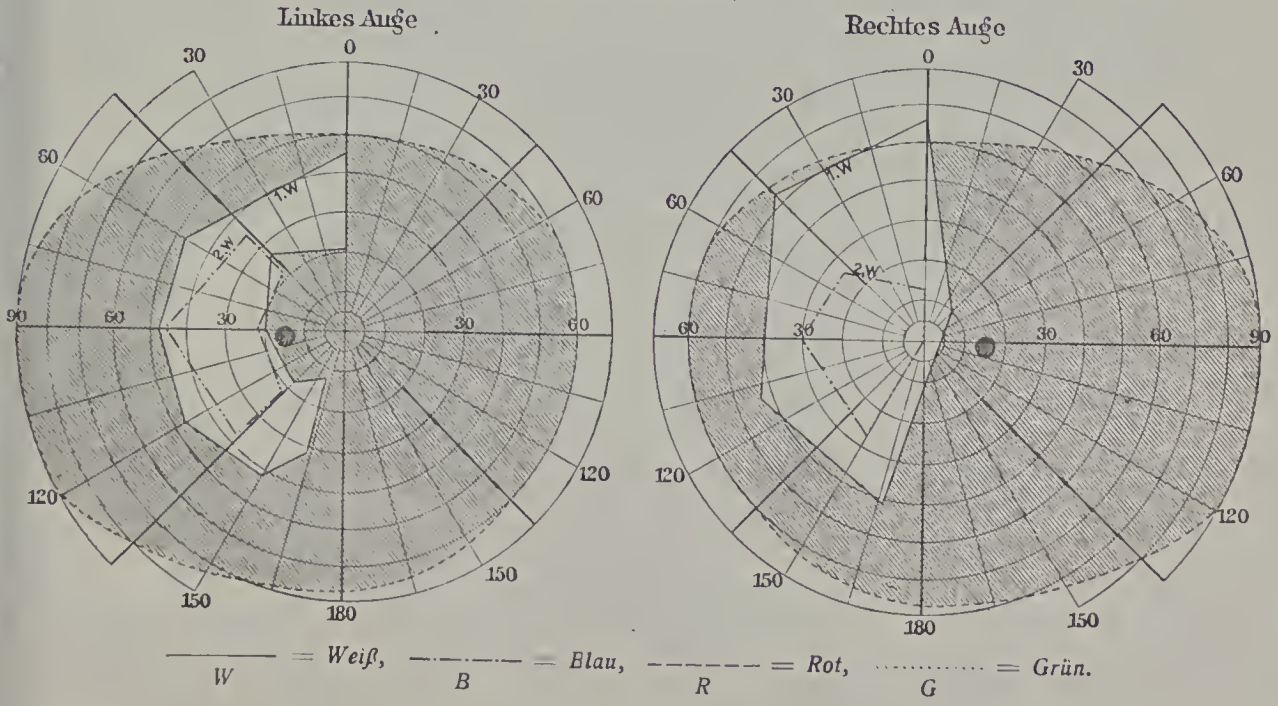

lang unklar. Visus: Nach Erwachen hell und dunkel zu unterscheiden.

Status praesens:

Kopfschmerz, Schwindel, Gedächtnisschwäche. Wunde: Erster Einschuß 80 mm rechts oben von der Protub. occip. ext.; Ausschuß 80 mm oberhalb derselben. Zweiter Einschuß 80 mm links über derselben. Auge: Hintergrund zeigt 15 Monate nach der Verletzung erst Abblassung der Papillen.

120. Tag. Visus: Rechts $^{6}/_{60}$, links zählt Finger auf $^{2}/_{3}$ m weit. Gesichtsfeld: Nur mit Weiß gemessen (Fig. 34, 1. *W.*).

313. Tag (6. III. 1905). Visus: Ebenso. Gesichtsfeld: Nur mit Weiß gemessen (Fig. 34, 2. *W.*).

Epikrise:

Es scheint keine reine Verletzung der Sehstrahlung oder Sehsphäre vorzuliegen.

9. Kapitel.

Die Fälle, die sich nicht in die früheren Kapitel einfügen lassen.

Fall 22.

(Onos Fall.)

Name: G. Shino. Gesichtsfeld: Konzentrische Einengung von 8° für Weiß am 70. Tage (?); von etwa 50° für Weiß, 20° für Blau, 12° für Rot, 8° für Grün auf beiden Augen am 220. Tage (?). Verletzung: Penetrierende Schußverletzung durch eine kleinkalibrige Kugel. Einschuß 60 mm oberhalb des rechten Ohres [umgerechnet: (66, 82, 81)]; Ausschuß oben und wenig links von der Protub. occip. ext.: (—8, —2, 18). Sensorium: 7 Tage lang unklar. Visus: Nach Erwachen hell und dunkel zu unterscheiden.

70. Tag. Visus: Zählt rechts Finger auf $^{2}/_{3}$ m, links auf 1 m Entfernung.

220. Tag. Auge: Hintergrund intakt. Visus: Rechts Finger auf 2,3 m, links auf 3 m weit.

Epikrise:

Die Lage des Schußkanals trifft im großen und ganzen den hinteren Teil der Sehsphären, wo die makularen Elemente der Netzhaut liegen. Dies hatte eine starke Herabsetzung der zentralen Sehschärfe und nur geringe konzentrische Einengung zur Folge. Es wäre eine genauere Untersuchung des Zentralskotoms erwünscht gewesen.

Fall 23.

(Onos Fall.)

Name: K. Tachihara. Gesichtsfeld: Konzentrische Einengung um 6°—18° für Weiß auf beiden Augen am 70. Tage (?). Verletzung: Penetrierende Schußverletzung durch eine kleinkalibrige Kugel. Einschuß liegt 20 mm nach hinten und 10 mm nach oben von dem Kreuzungspunkte, welcher durch die hintere und obere Tangente der Ohrmuschel entsteht [umgerechnet: (69, 50, 33)]. Ausschuß 10 mm links von der Protub. occip. ext.: (—10, 0, 3). Sensorium: 3 Stunden lang unklar. Visus: Nach Erwachen stark herabgesetzt.

70. Tag. Auge: Leichte Neuritis optica. Visus: Rechts Finger auf 1 m, links auf $^2/_3$ m weit zählbar.

Epikrise:

Vergleiche vorigen Fall.

Fall 24.

(Onos Fall.)

Name: Y. Koyano. Gesichtsfeld: Konzentrische Einengung um 20°—80° für Weiß, sich bewegende Objekte; auf linkem Auge am 200. Tage (?). Auf rechtem unmeßbar. Verletzung: Penetrierende Schußverletzung durch eine kleinkalibrige Kugel. Einschuß am rechten Sterno-klavikular-Gelenk. Ausschuß 25 mm links von der Protub. occip. ext. [umgerechnet: (—24, 6, 3)]. Sensorium: Etwa 5 Tage lang unklar. Visus: Nach Erwachen hell und dunkel zu unterscheiden.

200. Tag. Auge: Papillen erblaßt. Visus: Rechts Finger auf $^1/_3$ m, links auf $^4/_3$ m weit zählbar.

Fall 25.

(Eigener Fall, gekürzt, Fig. 51.)

Name: A. Asano. Gesichtsfeld: Konzentrische Einengung um 40° auf beiden Augen am 160. Tage. Kein Zentralskotom bei genauer Untersuchung nachweisbar. Verletzung: Kontusion der mittleren Hinterhauptsgegend durch einen größeren Splitter einer Granate; hier Blutimbibition der Haut, ohne Beteiligung des Knochens. Sensorium: 30 Minuten lang unklar. Visus: Gleich nach Erwachen konnte Patient sehen und gehen.

160. Tag. Unangenehmes Gefühl im Hinterhaupt. Auge: Zeitweises Flimmersehen, Schmerzen in den Augen. Pupille, Hintergrund intakt. Visus: Beiderseits $^6/_{60}$.

Epikrise:

Es ist wahrscheinlich durch Kontusion eine diffuse Funktionsstörung der Sehsphäre ohne zirkumskripte Herde entstanden. Flimmersehen ist dabei zu berücksichtigen.

Fall 26.

(Eigener Fall, Fig. 52.)

Name: J. Arai, 25 Jahre, Infanterist, Gefreiter, im Zivilberuf Bauer. Gesichtsfeld: Starke konzentrische Einengung auf beiden Augen. Verletzung: Penetrierende Schußverletzung der hinteren Parietalgegend durch eine kleinkalibrige Kugel.

Krankengeschichte (gekürzt):

1. Tag (5. XII. 1904). Ort der Verwundung: Port Arthur. Art der Feinde: Infanterie. Entfernung der Feinde: 2000 m. Körperstellung im Augenblick der Verwundung: Knieende Schußlage. Sensorium: Ziemlich getrübt, doch nicht vollständig, hatte sich selbst einen Verband um den Kopf gelegt (?). Patient quält sich unruhig ab. Wunde: Einschuß in dem rechten Tuber parietale; Ausschuß in der symmetrischen Gegend. Beide 5 mm groß, leicht blutend, zeigen Gehirnausflüsse.

2. Tag. Ord.: Aseptischer Verbandwechsel.

5. Tag. Wunde: In gutem Zustand. Verbandwechsel. Sensorium: Klar geworden. Visus: Beiderseits hell und dunkel nicht zu unterscheiden.

12. Tag. Psyche: Starke Intelligenzschwäche, Patient wiederholt dieselben Worte. Mot.: Kann nicht aufstehen. Auge: Pupillen etwas verengt. Brechende Medien klar. Bulbusbewegungen frei. Visus: Kann nichts sehen.

16. Tag. Puls 90. Wunde: Einschuß zeigt gute Granulation. Von der Ausschußwunde sezerniert Eiter, es wurden Knochensplitter herausgenommen. Psyche: Unruhe, Delirien.

19. Tag. Psyche: Bewußtsein etwas getrübt; Patient versteht aber etwas, Antworten zum Teil klar. Transp.: Am Mittag in einem Lazarettschiff nach Japan. Psyche: Am Abend Bewußtsein vollständig getrübt, sehr unruhig, stört den Schlaf der Anderen.

35. Tag. Wunde: Sekretion vermindert. Psyche: Antworten klar.

62. Tag. Transp.: Nach Osaka-Lazarett. Wunde: Die Haut am Ausschuß diffus angeschwollen. Psyche: Gedächtnisdefekt seit der Verwundung, er kann Ort und Datum nicht nennen. Auge: Pupillen

etwas erweitert, Lichtreaktion etwas träg. Nach einem Gegenstand kann er nicht sicher fassen und erkennt das Objekt erst durch Berührung.

75. Tag. Wunde: Oberhalb der Ausschußwunde enteneigroß halbkuglig angeschwollen. Auge: Pupillen etwas weit, Lichtreaktion normal. Visus: Mit Sehprobentafel von ⌐ Gestalt geprüft, scheint fast normal zu sein; dabei mußte der Arzt einzelne Stücke mit seinem Finger zeigen, sonst verwechselt er sie.

77. Tag. Operation: 150 mm langer Hautschnitt in der linken Parietalgegend, mit der Narbe in der Mitte. Einige Knochensplitter wurden herausgenommen, und dadurch ergab sich ein fast sagittal liegender, dreieckiger Knochendefekt [Höhe 53 mm, Basis 25 mm (?)]. Keine Verwachsung zwischen Dura und Pia. Kein Gehirnabszeß.

79. Tag. Ankündigung der Verschlimmerung (die vor dem drohenden Tode gemacht werden soll) nach der Hauptbaracke.

80. Tag. Kopfschmerz gebessert, Gesichtsausdruck fröhlicher.

93. Tag. Wunde: Um den Ausschuß kinderfaustgroße Anschwellung mit deutlicher Fluktuation; bei Inzision entleert sich reichlich gelbliche, zähe, seröse Flüssigkeit.

104. Tag. Mot.: Unter Beistand eines anderen kann er gehen. Visus: Fast normal. Gesichtsfeld: Mit Perimeter (FOERSTER) gemessen, sehr starke konzentrische Einengung.

125. Tag. Gedächtnis gebessert. Mot.: Gang wurde sicherer, aber er stößt sich an den wahrgenommenen Hindernissen im Wege.

159. Tag. Psyche: Wenn er einen Gegenstand schlagen soll, so schlägt er etwa 10 cm vor demselben in die Luft. Seine Nasenspitze kann er nicht schnell und richtig mit dem Zeigefinger berühren. Die rechte Hand nennt er häufig als linke usw. Transp.: Nach dem Tokyo-Lazarett.

Status praesens:

166. Tag. Ernährungszustand schlecht. Wunde: Einschuß in der rechten Parietalgegend zeigt jetzt eine Hautnarbe von etwa 6 mm Durchmesser, darunter Knochendefekt (Fig. 51); die Lage ist nach Tab. 6 in: (53, 57, 92). Ausschußwunde der Haut verheilte in der langen Operationsnarbe der linken Parietalgegend; die Knochenspalte erstreckte sich von: (—35, 62, 107) bis: (—54, 26, 45), welche zu schmal ist, um Gehirnpulsation fühlen zu lassen. Mot.: Er kann auf ebenem Boden leicht wankend mit gesenktem Kopfe gehen, dabei stößt er manchmal an die ihm bewußten Hindernisse; er erreicht aber sicherer das Ziel, wenn er von der Seite her Fuß an Fuß anziehend ähnlich wie Krabben demselben zustrebt, was er gern tut. Druckkraft der Hand beiderseits 18 Kilogrammeter. Sensib.: Kopfhaut hypästhetisch, zeitweise stechen-

der Schmerz an der linkseitigen Kopfnarbe. Dumpfer Kopfschmerz bei Regen. Geprüft, doch keine Sensibilitätsstörung. Psyche: Gesichtsausdruck apathisch, Spuren von Sprachstörung nachweisbar. Wenn er das Nachbarzimmer aufsuchte, so findet er zeitweise sich nicht wieder zu seinem eigenen Bette zurück. Das Gedächtnis ist seit der Verwundung meist verloren. Heutiges Datum kann er ungefähr angeben, doch nicht genau. Beim Greifen nach einem Gegenstand faßt er vor denselben zuweilen in die Luft. Er kann schreiben und lesen, aber schlecht. Keine Seelenblindheit. Auge: Lid, Conjunktiva, brechende Medien intakt. Pupillen normalgroß, gleichweit, reagieren auf Licht gut, bei Akkommodation mangelhaft. Keine Lichtscheu. Hintergrund intakt. Leichte allgemeine Beschränkung der Augenbewegungen. Um einen nach oben bzw. unten, rechts, links gelegenen Gegenstand zu sehen, muß er jedesmal sein Gesicht nach dieser Richtung hinwenden. Visus: Rechts $^6/_{12}$, links $^6/_{21}$, geprüft mit derselben Sehprobentafel wie im Falle 2.

204. Tag. Visus: Rechts $^6/_{30}$, links $^6/_{60}$. Gesichtsfeld: Konzentrische Einengung für Weiß von 3° auf dem rechten Auge, 2° auf dem linken. Alle Farben im Fixierpunkte gut erkennbar.

214. Tag. Visus: Beiderseits $^6/_{30}$. Gesichtsfeld: Einengung für Weiß von 2° auf dem rechten Auge, 1,5° auf dem linken.

Epikrise:

Nach der Lage der großen Ausschußwunde muß die Hauptläsion im linken Gyrus angularis ohne Beteiligung der Sehstrahlung zu suchen sein. Partielle Orientierungsstörungen betreffs Zeit und Raum sehr deutlich zu beobachten.

Fall 27.

(Eigener Fall, gekürzt, Fig. 53.)

Name: S. Sudsuki. Gesichtsfeld: Konzentrische Einengung um 8° für Weiß auf beiden Augen am 280. Tage. Verletzung: Penetrierende Schußverletzung der rechten Parietalgegend durch eine kleinkalibrige Kugel von: (40, 138, 92) bis: (61, 34, 47). Sensorium: 4 Tage lang unklar. Visus: Nach Erwachen kann er seine Nahrung gerade sehen.

280. Tag. Intelligenzschwäche, Motilitäts- und Sensibilitätsparese der linken Extremitäten. Auge: Pupille, Hintergrund intakt. Visus: Beiderseits $^6/_{20}$.

Fall 28.

(Onos Fall.)

Name: S. Kawabe. Gesichtsfeld: Konzentrische Einengung für Weiß auf beiden Augen von etwa 30° am 70. Tage (?); von etwa 60° am 140. Tage (?). Verletzung: Penetrierende Schußverletzung durch eine kleinkalibrige Kugel. Einschuß 20 mm oberhalb des linken Unterkiefergelenks [umgerechnet: (—70, 93, 13)]; Ausschuß 5 mm rechts von der Protub. occip. ext.: (5, 0, 3). Sensorium: 5 Tage lang unklar. Visus: Nach Erwachen hell und dunkel nicht zu unterscheiden.

70. Tag und 140. Tag. Auge: Hintergrund intakt. Visus: $^6/_6$.

Fall 29.

(Eigener Fall, gekürzt.)

Name: T. Nagai. Gesichtsfeld: Konzentrische Einengung für Weiß um 25° auf beiden Augen am 460. Tage. Verletzung: Streifschuß in der linken Parietalgegend durch eine kleinkalibrige Kugel. Einschuß in: (—47, 98, 102), Ausschuß in: (—20, 21, 83). Sensorium: 1 Tag lang unklar. Visus: Kann nach dem Erwachen nur dicht vor den Augen die Nahrung sehen. Gesichtsfeld: Nach dem Erwachen stark eingeengt.

460. Tag. Geruch- und Geschmackssinn rechts total erloschen. Hypästhesie und Parese der rechten oberen und rechten unteren Extremität. Auge: Intakt. Visus: Beiderseits $^6/_6$.

Fall 30.

(Eigener Fall, Fig. 54.)

Name: Y. Uchida. Gesichtsfeld: Multiple ringförmige Skotome auf beiden Augen. Verletzung: Penetrierende Schußverletzung der linken Schläfengegend durch eine kleinkalibrige Kugel (Fig. 54). Einschuß in: (—69, 69, 3), Ausschuß in: (—43, 26, —24) von Tab. 6.

Krankengeschichte (gekürzt):

1. Tag (23. XII. 1904). Wunde: Gehirnausfluß am Ausschuß.

2. Tag. Sensorium: 1 Tag lang unklar.

3. Tag. Wunde: Am Ausschuß noch Gehirnausfluß vorhanden.

5. Tag. Geringe Eitersekretion von der Ausschußwunde. Visus: Auf linkem Auge leichte Herabsetzung.

8. Tag. Wunde: Keine Sekretion, guter Zustand.

40. Tag. Kopfschmerz, Schwindel, Schlafmangel. Ohrensausen. Refl.: Links Patellarreflex gesteigert. Mot.: Parese der linken Ober- und Unterextremität. Ataxie ausgeprägt. Unmöglichkeit des Ganges.

Status praesens:

213. Tag. Ernährung mittelmäßig. Kopfschmerz, beständig Schwindel, Appetitlosigkeit. Vollständige Taubheit des linken Ohres; leichte motorische Sprachstörung. Mot.: Parese der Gesichtsmuskeln an der unteren Partie auf beiden Seiten; Lachen erscheint wie Weinen; grobe Kraft der linken Oberextremität herabgesetzt; beim Gehen zittert der linke Fuß; keine bedeutende Parese der Extremitäten. Sensib.: An

Fig. 35 (Fall 30).

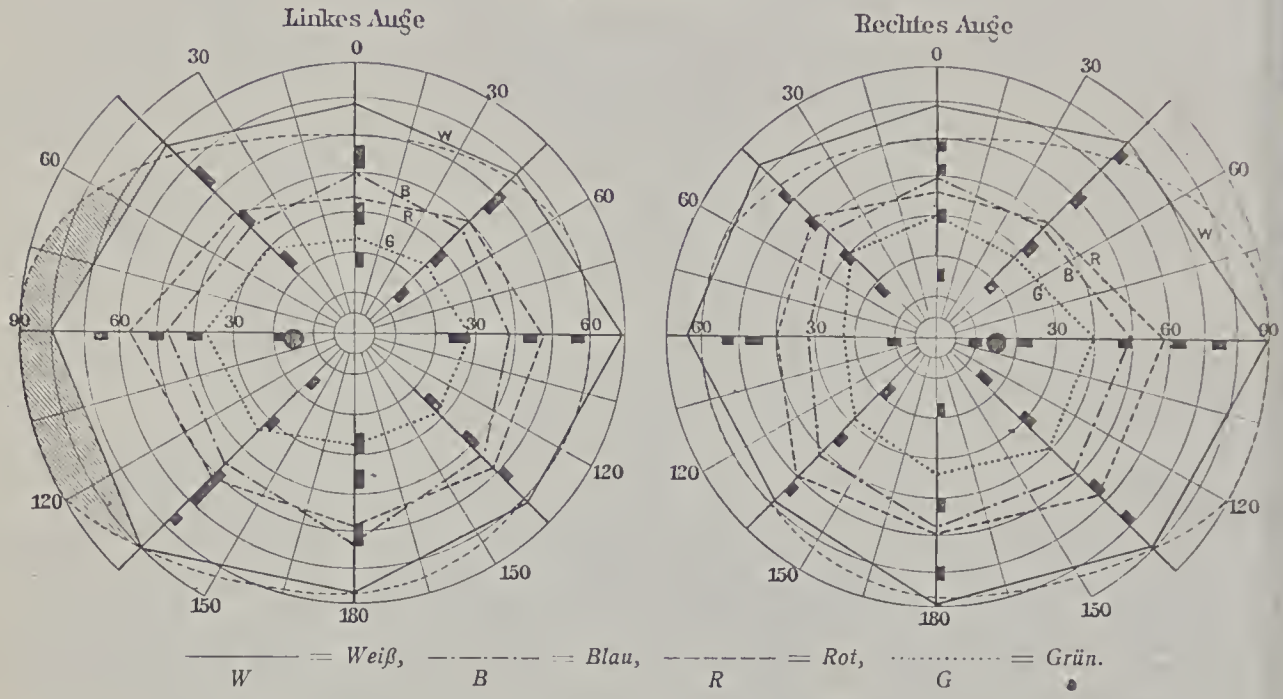

der linken Körperhälfte herabgesetzt. Psyche: Keine Orientierungsstörung. Gedächtnis ziemlich gut erhalten. Auge: Pupille, Hintergrund, Bulbusbewegungen intakt. Visus: Rechts $^6/_6$, links $^6/_{15}$. Gesichtsfeld: Ich habe mit Foersterschem Perimeter das weiße Objekt von 10 qmm mit gleichmäßiger Geschwindigkeit von außen her geschoben und gefunden, daß mehrere ringförmige, sich bei den einzelnen Messungen verschiebende Skotome vorhanden sind. Dabei ließ ich den Patienten ein „Ja“ sagen, wenn er das weiße Objekt bemerkte, und dies setzte ich fort, z. B. „60° ja, ja, ja, — — —“ bis er „Nein“ sagte; dann sagte ich „56° nein, nein, nein, — — —“ bis er wieder „Ja“ sagte usw., und ließ einen Assistenten das Skotom in jedem Meridian mit viereckigen Marken markieren (Fig. 35). Bei der Ver-

schiebung des weißen Objektes von innen nach außen ergaben sich ziemlich ähnliche Resultate. Farben auch gemessen.

Epikrise:

Die Skotome basieren wahrscheinlich auf traumatischer Hysterie. Der Schußkanal liegt in der linken Kleinhirnhemisphäre dicht unter der Grenze des Schläfen- und Okzipitallappens. Ob die Lage der Wunde der linken Seite zu dieser merkwürdigen typischen Erscheinung eine gewisse Beziehung hat, soll an weiteren Fällen untersucht werden.

10. Kapitel.

Zusammenfassung und Epikrise.

Wenn wir alle Fälle vom 5.—9. Kapitel betrachten, so können wir kurz folgendes feststellen.

Art der Patienten: Meist Soldaten, Infanteristen, im Zivilberuf Bauern.

Ort der Verwundung: Meist Port Arthur und dann Mukden.

Art der Feinde: Meist Infanterie.

Entfernung der Feinde: 4 m bis 2000 m, im Durchschnitt 520 m. Dies heißt die Entfernung der nächstliegenden Feinde. Die Verletzungen waren daher nur aus größerer Entfernung möglich.

Körperstellung im Augenblick der Verwundung: Meist liegende Schußlage, denn bei unseren Fällen handelt es sich um Kopfschußverletzungen.

Art des Geschosses: Durch kleinkalibrige Kugel in 25 Fällen, durch Splitter von größeren Geschossen in 3, durch unklare Verwundung in 1 Falle.

Transport: Beim Transport von einem Lazarett zum andern wurde von den verschiedenen Militärärzten nach andern Richtungen untersucht, was sehr interessant war.

Diagnose für Gewährung einer Pension: Ich habe in allen Fällen diese Diagnose, welche vom Oberarzt gemacht wurde, verkürzt, ausgenommen Fall 5. Bei dieser Diagnose wurde die Funktionsstörung der Sehorgane nur durch den Grad der Herabsetzung der zentralen Sehschärfe in Betracht gezogen. Unsere Erfahrungen lehren uns, daß der Gesichtsfelddefekt dabei berücksichtigt werden muß, sonst konnte z. B. Fall 5 von Hemianopsia inferior mit normaler zentraler Sehschärfe streng genommen keine Pension erhalten.

(gleichzeitig) erkenne, trotzdem die einzelnen Buchstaben gut zu lesen waren. Er konnte einen ganzen Satz gut lesen; doch kam eine Lesestörung in einer Verminderung der Geschwindigkeit beim Lesen und leichter Ermüdbarkeit zum Ausdruck. Zu berücksichtigen ist dabei, daß ein japanischer Satz aus einzelnen runden bzw. viereckigen Worten besteht, nicht wie im europäischen aus quergestreckten; man liest Japanisch von oben nach unten. Auch in zwei eigenen Fällen von Hemianopsia inferior (Fall 5 und 11) war eine Erschwerung beim Lesen, aber keine Alexie vorhanden. Im Fall 5 und 17 zieht die Trennungslinie des Defektes sogar durch den Fixierpunkt, und so müssen den Patienten die folgenden Wörter unsichtbar bleiben, trotzdem bestand keine Alexie. Im Fall 2 mit rechtseitiger Hemianopsie (für Europäer bleiben die nachfolgenden Wörter unerkennbar, für uns nicht) konstatierten wir partielle Seelenblindheit und völlige Alexie.

Störung der Tiefenwahrnehmung war im Falle 26 mit Orientierungsstörungen deutlich ausgeprägt; der Herd lag in der Gegend des linken Gyrus angularis.

Über **Flimmern vor den Augen** klagten viele Patienten, ohne darnach gefragt zu sein, wie im Falle 1, 2, 17, 19, 20, 25. Bei allen diesen Fällen war eine gewisse Herabsetzung der zentralen Sehschärfe zu konstatieren. Das Flimmern war nicht von Übelkeit und halbseitigem Kopfschmerz, sondern von Wallungsgefühl (Kongestionen) nach dem Kopfe begleitet, dauerte mehrere Stunden bis Tage lang. Die Patienten bemerkten das Flimmern nicht auf der Seite des Gesichtsfelddefektes, sondern auf der entgegengesetzten; es war also nur bei partieller Läsion der Sehsphäre vorhanden. Mit dem Flimmern zugleich bestand immer Herabsetzung der zentralen Sehschärfe. Nach Wiederherstellung der zentralen Sehschärfe war auch das Flimmern verschwunden wie im Fall 5, 19.

Photopsien waren im Fall 20 sehr ausgeprägt neben Flimmern; mehr oder minder zeigte sie auch Fall 5, 17 usw., dabei leisteten rauchfarbige Gläser gute Dienste.

Ein eigenartiges Druckgefühl tief in den Augen wurde häufig beobachtet, aber von den Patienten verschieden geschildert. Im Fall 5 trat es als „eigenartig ziehendes Gefühl“ in der Tiefe der Augäpfel auf; im Fall 17 als „heftiges Fremdkörpergefühl“ in den Augen, im Fall 18 als „eigenartiger Schmerz“ in der Tiefe der Augen, im Fall 19 als „eigentümliches, schmerzhaftes Gefühl“ in beiden Bulbi, als ob die Augäpfel von hinten nach vorn gedrängt würden. Im Fall 20 wurde über „stechendes Gefühl gegen Licht“, im Fall 25 über „einfache Schmerzen in den Augen“ geklagt. Dieses Druckgefühl in den Augen

ist bei Flimmerskotom als Neuralgie oculaire (Galezowski) und bei Hysterie als Hyperaestesia retinae bekannt, m. E. nach ist es noch exakter, wenn man wenigstens in unserem Falle dasselbe als Neuralgia optica bezeichnet, weil Patient die Schmerzen, die offenbar mit der Läsion des Okzipitallappens zusammenhängen, sowohl nach dem Gesetz der peripheren Projektion in der Tiefe der Orbita (im Sehnerven?) als auch bald als mehr zirkumskripten (entweder in der Frontal-, oder in der Okzipitalgegend) bald als diffusen Kopfschmerz gewöhnlicher Art verspürte. Daß der Sehnerv durch einen ungewöhnlichen Reiz eine schmerzleitende Funktion in zentripetaler Richtung entfalten kann, ist sicher, denn ein starker eigenartiger Schmerz tritt beim Durchschneiden desselben auf (wobei nach meinen klinischen Erfahrungen ein Lichtsehen fehlen kann). Die gleichzeitige Durchschneidung der dünneren, sensiblen, hinteren Ziliarnerven kommt bei guter Einwirkung lokaler Anaestetica als schmerzerregendes Moment nicht in Betracht.

Daß das Gesetz der peripheren Projektion auch in den optischen Bahnen gelten kann, daß also ein Reiz im Okzipitallappen sich in zentrifugaler Richtung durch Sehstrahlung, primäre Optikusganglien und Sehnerven nach der Außenwelt hin lokalisieren läßt, ist sicher. Wir haben als bestes Beispiel das Flimmern, denn ein Lichtreiz kann unter physiologischen Verhältnissen nur von der Außenwelt her kommen. Der Schmerz trat in meinen Fällen immer beiderseitig tief in den Augen auf, dauerte mehrere Stunden bis Tage und war häufig mit Kopfschmerz oder Flimmern verbunden, er steigerte sich durch angestrengtes Sehen und bei stärkerer Beleuchtung, wurde durch Witterungswechsel beeinflußt, besserte sich allmählich im Verlaufe mehrerer Monate oder Jahre. Die Neuralgia optica erscheint mir deswegen wichtig, weil ich als behandelnder Arzt oftmals die gleichen Beschwerden als Hauptklage der armen Soldaten anhören mußte, und sie wegen ihrer Konstantheit bei frischeren Läsionen der Sehsphäre als wichtiges differentialdiagnostisches Merkmal anzusehen lernte.

Visus: Wenn die Patienten aus ihrer Bewußtlosigkeit erwachten, war ihre Sehschärfe stark herabgesetzt, genauer: in 13 Fällen totale Blindheit (bzw. Hell und Dunkel nicht unterscheidbar); in 5 Fällen Hell und Dunkel erkennbar; bei 10 Fällen mehr oder minder hochgradige Herabsetzung der Sehschärfe. Eine genauere Bestimmung der Herabsetzung der Sehschärfe ist jedenfalls nicht leicht möglich, weil sie je nach der Zeit der Untersuchung nach der Bewußtseinsrückkehr variieren kann, und weil es für einen Militärarzt unmöglich ist, kurz

nach einer Schlacht massenhafte Verwundete einzeln genau zu untersuchen; doch ist es sicher, daß die Sehstörung bei unseren Fällen sehr auffallend hervortrat. Nach der Verletzung war es also sehr häufig den Patienten nicht möglich, Hell und Dunkel zu unterscheiden. In diesen Fällen lag also Rindenblindheit (MUNK) vor. Diese bestand sowohl in Fällen, in denen nachträglich auf Grund von Gesichtsfelddefekten eine Läsion der Sehsphäre oder Sehstrahlung angenommen werden müßte, als auch in solchen Fällen, wo die Sehsphäre unversehrt blieb, die Verletzung aber in ihrer Nähe erfolgt war und wahrscheinlich durch Fernwirkung (Diaschisis nach v. MONAKOW) zur Rindenblindheit geführt hatte, wie im Falle 26, 28.

Die Sehschärfe hatte sich nach mehreren Monaten in 20 von 58 Augen bis $^6/_6$ gebessert; in 25 bis zur mittleren Herabsetzung, also etwa $^6/_{20}$; in 13 bis zur starken Herabsetzung, also Finger zählen auf ein paar Meter. Die schließlich hergestellte Sehschärfe war im großen und ganzen proportional der Schwere der anfänglichen, kurz nach der Verletzung beobachteten Sehstörung.

Gesichtsfeld: Im Krieg von 1900 (Boxer-Aufstand in China) betrug die Zahl der Verwundeten der japanischen Armee nach HAGA im ganzen 1185. Darunter berichtete HAGA einen Fall mit Hemianopsia inferior (Fall 6) und zwei Fälle mit Läsion des Okzipitallappens, welche wegen fehlender Gesichtsfeldaufnahme hier nicht referiert wurden.

In dem Krieg von 1904—05 (russisch-japanisch) war die Zahl der Verwundeten des japanischen Heeres nach KOIKE im ganzen 220812 (darunter 47387 auf dem Schlachtfelde gefallen). Wir Augenärzte (ONO, INOUYE, OKA) haben unter diesen massenhaften Verwundeten unsere 28 Fälle gewählt, und zwar unter etwa 80000 Verwundeten.

Wir haben in unseren 28 Fällen 4 reine und 2 unreine Hemianopsia dextra bzw. sinistra (Fall 1, 2, 3, 4 und 19, 21), 4 reine und 1 unreine Hemianopsia inferior (Fall 5, 8, 9, 10 und 7), 3 reine und 1 unreine Hemianopsia quadrata inferior (Fall 13, 14, 15 und 12), 1 reine und 1 unreine Hemianopsia quadrata superior (Fall 16 und 12), 1 reines kleines und 2 wahrscheinliche Scotoma pericentrale (Fall 20 und 22, 23), 1 reines großes Scotoma pericentrale inferius (Fall 17), 1 reines Scotoma paracentrale inferius (Fall 18), 1 unreines Scotoma pericentrale superius (Fall 19), 2 Fälle mit nicht homonymem Defekt und deutlicher Sehnervenatrophie (Fall 21, 24), 2 starke und 3 mittelmäßige reine konzentrische Gesichtsfeldeinengungen (Fall 26, 27 und 25, 28, 29), 1 Fall mit multiplem Ringskotom (Fall 30).

Bei den 4 Fällen von reiner Hemianopsia dextra bzw. sinistra haben wir immer eine makulare Aussparung von 2°—5° gefunden; diese Gradzahl variiert je nach der Zeit der Messung wie die der konzentrischen Einengung der gesunden Gesichtsfeldhälfte und zwar vergrößert bzw. verkleinert sich diese ziemlich proportional. Der Herd liegt in 3 Fällen mathematisch hauptsächlich in einer Sehstrahlung; in 1 Falle mit Sektion (Fall 4) hat man eine enteneigroße Kaverne nahe dem Pole des linken Okzipitallappens gefunden, also die hinterste Partie der Sehstrahlung und die Sehsphäre waren verletzt.

Bei 4 Fällen mit Hemianopsia inferior waren die beiderseitigen Sehsphären von hinten oben verletzt und dadurch wahrscheinlich die Sehspäre oberhalb der Fissura calcarina total auf beiden Seiten verletzt, die Grenzlinie zieht durch oder dicht unter dem Fixierpunkte hin, aber es findet sich keine deutliche makulare Aussparung wie in den Fällen mit Hemianopsia dextra bzw. sinistra. Beim Fall 9 mit reiner Hemianopsia inferior wurde die Sehstrahlung wahrscheinlich von oben verletzt.

Bei den 4 Fällen mit Hemianopsia quadrata inferior wurde nach mathematischer Berechnung die entsprechende Sehsphäre oder Sehstrahlung der einen Seite von oben verletzt.

Bei einem Fall mit Hemianopsia quadrata superior (Fall 16) wurde nach mathematischer Berechnung die vorderste Partie der Sehstrahlung von unten verletzt.

Beim reinen Falle mit kleinem Scotoma pericentrale (Fall 20) wurde die Sehsphäre von hinten verletzt. Bei diesem Falle war die Entdeckung eines negativen Skotoms schwierig, da diese erst später gelang. Bei 2 Fällen von Ono (Fall 22, 23) blieb starke Herabsetzung der zentralen Sehschärfe zurück und das Vorhandensein eines perizentralen Skotomes wahrscheinlich, weil die Sehsphäre von hinten verletzt war. Wegen Zeitmangels mußte Ono die Gesichtsfeldaufnahme einem Militärarzt überlassen, wie er mir persönlich mitteilte. Im reinen Falle mit Scotoma pericentrale inferius (Fall 17) und mit Scotoma paracentrale inferius (Fall 18) war mathematisch die Sehsphäre von hinten oben verletzt. In einem Falle mit Scotoma pericentrale superius (Fall 19) war mathematisch sehr deutlich die rechtseitige Sehsphäre von unten lädiert.

Bei 2 Fällen mit nicht homonymem Defekt waren die Sehnerven lädiert, was durch Sehnervenatrophie zum Ausdruck kam. Sonst ist bei allen anderen Fällen der Defekt homonym, und der Herd liegt in der Sehstrahlung oder Sehsphäre oder in seiner mehr oder minder direkten Nachbarschaft.

Wenn ein Herd in letzteren Gegenden liegt, so findet man Gesichtsfeldeinengung verschiedenen Grades. Die Verletzung der Sehsphäre oder der Sehstrahlung beeinflußte die konzentrische Einengung nicht besonders, die sogar auch ohne diese Verletzung öfter stärker eintrat.

Bei einem Falle mit multiplem, sich bei den einzelnen Messungen verschiebenden Skotome (Fall 30) liegt der Herd mathematisch in dem obersten Teile der linken Kleinhirnhemisphäre. Die Linkseitigkeit des Herdes hatte mein besonderes Interesse hervorgerufen, weil bei der Seelenblindheit, Alexie und optischen Aphasie der Herd sich auch hauptsächlich links vorfindet.

Die Skotome waren in unseren Fällen, wenigstens in allen eigenen negativ, wie im Falle 18 etwas ausführlich beschrieben wurde. Nur ist zu bemerken, daß ein Herd im Okzipitallappen wohl auch ein positives Skotom hervorrufen kann, wenn die Verletzung wie im Falle 12 ohne Bewußtseinsverlust entstanden ist; also kurz nach der Verletzung positiv, später negativ. Ein akut eingetretenes, positives Skotom bei einem Migräneanfall läßt also einen Krankheitsherd im Okzipitallappen nicht ausschließen.

Die Gesichtsfeldaufnahme habe ich in meinen eigenen Fällen selbst unter gleichen Bedingungen ausgeführt und zwar als Militärarzt, welcher als Vorgesetzter die verwundeten — meist intelligente — Soldaten mit großer Präzision untersuchen konnte. Die Methoden der Gesichtsfeldmessungen sind im Falle 2, 11, 17, 18, 19, 30 genauer beschrieben. Die Gesichtsfeldgrenze nach oben bzw. oben-innen, -außen habe ich bei den Patienten mit gehobenem, oberem Lide gemessen, also das Gesichtsfeld im Sinne des „absoluten Gesichtsfelds“ nach Donders im oberen Teile bestimmt, was unter physiologischen Verhältnissen im vertikalen Meridian unser Gesichtsfeldschema durchschnittlich um 10° überschreitet. Ich habe die Gesichtsfeldschemata für uns Japaner, die ich meiner Arbeit beilege, selbst konstruieren müssen, mit Rücksicht auf Arbeiten von Kohno, Fujiwara, Mizuo und indem ich meine klinische Erfahrung in Betracht zog. Mizuo hatte systematisch 100 japanische Männer auf beiden Augen ohne Erhebung des oberen Lides mit 10 qmm großem weißem Objekte gemessen und gefunden: Außen über 90°, außen oben 63°, oben 48°, oben innen 56°, innen 62°, innen unten 61°, unten 69°, unten außen 83°.

Die Grenze für Weiß habe ich im Falle 5, 11, 17 doppelt gemessen, indem ich einmal wie üblich von außen das weiße 10 qmm-Objekt heranbewegte und die erste Empfindung angeben ließ, und sodann dasselbe soweit verschob, daß Patient das still stehende Objekt sah, was

an der Perimetrierung beim intelligenten, geübten Patienten mit ziemlicher Genauigkeit möglich ist. Ich habe diese Messung im Falle 17 für unbedingt notwendig gehalten, um ein Skotom schärfer zu umgrenzen (Fig. 25 und 26). Die Grenze eines Skotoms war im allgemeinen um so schärfer, je zentraler sie sich befand.

Ordination: Gegen verschiedene traumatisch-hysterische Beschwerden hatte man Kal. bromat. oder Kal. jodat. verordnet, doch wirkte es nicht viel. Rauchfarbige Gläser trugen die Patienten gegen Lichtscheu gern, wie im Falle 5, 11, 12, 17, 19, 20, 25. Entfernung der Knochensplitter aus der Wunde war unter Umständen wichtig, wie im Falle 3, 5, 6, 18, 26. Trepanation nur bei drohender Gefahr indiziert, wie im Falle 3, sonst ist sie zu vermeiden, vgl. Fall 4, 7.

11. Kapitel.

Kraniokoordinometer; graphische Darstellung des Gesichtsfeldes.

Die Kraniometer für den lebenden Menschen wurden von HORSLEY, KOCHER, A. KOELER, KROENLEIN, NOSE u. a. konstruiert. Alle diese waren für unsern mathematischen Zweck untauglich, denn die Kraniometer sind nach der Fläche des Kopfes entlang gekrümmt. Mein Kraniometer besteht aus einem Gerüst von geraden Stangen und damit ist die Lage eines Punktes (Koordinaten) auf dem Kopfe des Patienten meßbar. Die Koordinaten werden nach dem Prinzip des rechtwinkligen, dreiachsigen Koordinatensystems von der analytischen Geometrie des Raumes von einem bestimmten Anfangspunkt aus gemessen. Darum wird mein Kraniometer als **Kraniokoordinometer** bezeichnet. Ein solches Instrument, womit man Koordinaten messen oder zeichnen kann, wird in dem Vermessungswesen als Kartierungsinstrument, Koordinatograph, Ordinatograph, Orthograph benannt.

Mit dem Kathetometer, der mit Fernrohr und Zeichenapparat versehen ist, wurden die Schädel nach dem Prinzip des rechtwinkligen, dreiachsigen Koordinatensystems von BENEDIKT u. a. genau gemessen; aber der lebende Kopf noch nicht.

Mein Kraniokoordinometer besteht aus 15 Metallstücken und zwar 1. einer vorderen (vertikalen) Hauptsäule, 2. einer sagittalen Hauptsäule, verbunden mit einer hinteren (vertikalen) Hauptsäule, 3. einem Schieber auf der sagittalen Hauptsäule, 4. einer frontalen (horizontalen) Säule,

5. einer vertikalen Säule, 6. zwei Stück Halter des Instrumentes, 7. acht Stück Schrauben. Diese Bestandteile werden in einem kleinen flachen Kasten aufbewahrt. Den zusammengestellten Kraniokoordinometer stellt Fig. 40 dar. Man setzt dieses Instrument auf den Kopf des Patienten wie Fig. 41 zeigt, wenn man den Stirnpunkt als Anfangspunkt annehmen will. Für unsere Zwecke haben wir den Hinterhauptspunkt als Anfangspunkt genommen; in diesem Falle setzt man den Kraniokoordinometer umgekehrt auf den Kopf so, daß der Mittelpunkt des unteren, hinteren Randes der vorderen Hauptsäule auf dem Stirnpunkte des Patienten zu ruhen kommt, der Mittelpunkt des unteren, vorderen Randes der hinteren Hauptsäule auf dem Hinterhauptspunkte. Jetzt kann man auf der Skala der sagittalen Hauptsäule, wohin ein kleiner Fortsatz am oberen Ende der vorderen Hauptsäule zeigt, die Entfernung beider Hauptpunkte gleich ablesen.

Man kann die gesuchten Koordinaten (x, y, z), die man mit der Spitze der vertikalen Säule durch passende Verschiebung der frontalen und vertikalen Säule angezeigt hat, zunächst durch die Skala der frontalen Säule den Wert von x, dann durch die der sagittalen Hauptsäule den Wert von y, zuletzt durch die der vertikalen Säule den Wert von z finden.

Vor dem Aufsetzen dieses Instrumentes auf dem Kopfe muß die Lage des Stirn- und Hinterhauptpunktes genau bestimmt werden und dann ist es dringend zu empfehlen, je ein 1 qcm Heftpflaster dicht unter die gefundenen beiden Punkte zu kleben, damit man eine Verschiebung des Instrumentes während der Messung möglichst genau feststellen kann. Man kann die Messung auch ohne Assistenten ausführen, aber es ist sehr wünschenswert, dicht unter beiden Punkten von einem Assistenten auf das Heftpflaster mit dem Finger einen festen Druck gegen den Kopf ausüben zu lassen, wodurch man eine Stütze für die Füße des Kraniometers gewinnt. Sonst ist ein Verschieben der Füße um einige Millimeter von diesen Punkten unvermeidlich.

Die Abweichung der sagittalen Hauptsäule von der Medianebene soll dadurch vermieden werden, daß man vor der Messung einen dünnen Faden zwischen beiden Punkten längs der Medianebene auf der Kopfhaut ausspannt und bei der Messung diesen Faden zur Kontrolle nimmt. Ich muß gestehen, daß mein Instrument noch verbessert werden kann, doch halte ich es für unsere klinischen Zwecke für genügend brauchbar. Es wurde von einem Mechaniker medizinischer Instrumente, Asanosuke Suzuki (Ichome 16, Hongo, Tokyo, Japan. Preis etwa 60 Mark) hergestellt.

Die Anwendung des Kraniometers habe ich in dieser Arbeit bloß im 2. Kapitel bei der Herstellung des Durchschnittskopfes der Japaner angegeben, weil der Apparat bei der Messung der Patienten noch nicht fertig war. Aber die theoretischen Anwendungen werden später in der Kranio- bzw. Kephalometrie gefunden werden. Die klinische Anwendung zur Lagebestimmung einer Gehirnwindung oder zur Lagebestimmung eines Fremdkörpers durch X-Strahlen ist auch denkbar, wenn man passende nötige Kopf- bzw. Gehirnmodelle benutzt, worüber ich in meiner japanischen Publikation im Jahre 1906 genauer berichtet habe.

Über **die graphische Darstellung des Gesichtsfeldes** müssen wir uns präziser äußern. Zoeppritz hatte im Leitfaden der Kartenentwurfslehre 1899 mehrere Projektionen im Interesse der mathematischen Geographie beschrieben. Uns interessieren hier nur vier von den Projektionen auf die Ebene, die ich kurz „Ebenenprojektion“ nenne.

1. Gnomonische Ebenenprojektion (Halbmessergesetz: $f(\delta) = \operatorname{tg} \delta$).
2. Mittabstandstreue Ebenenprojektion ($f(\delta) = \operatorname{arc} \delta$).
3. Flächentreue Ebenenprojektion ($f(\delta) = 2 \sin \frac{\delta}{2}$).
4. Orthographische Ebenenprojektion ($f(\delta) = \sin \delta$).

Außerdem interessieren uns noch zwei von den Zylinderprojektionen:

5. Mittabstandstreue Zylinderprojektion ($f(\delta) = \operatorname{arc} \delta$).
6. Flächentreue Zylinderprojektion ($f(\delta) = 2 \sin^2 \frac{\delta}{2} = 1 - \cos \delta$).

Im Originale fehlt der Ausdruck „Ebenenprojektion“, diese wurde hier im Gegensatz zu „Zylinderprojektion“ gebraucht.

Landolt hatte in Graefe-Saemischs Handbuch der gesamten Augenheilkunde 1904 die gnomonische Ebenenprojektion als zentrale Projektion (Figur steht S. 540), die mittabstandstreue Ebenenprojektion als äquivalente polare Projektion (S. 543), die orthographische Ebenenprojektion als orthographische Projektion (S. 545) bezeichnet. Für Gesichtsfeldschema brauchte man bis jetzt nur die beiden letzteren Projektionen.

Die mittabstandstreue Ebenenprojektion ist die gebräuchlichste; sie wurde zuerst von Foerster für das Gesichtsfeldschema gebraucht; die Parallelkreise stehen voneinander in gleicher Entfernung ab.

Die orthographische Ebenenprojektion wurde zuerst von Hirschberg für das Gesichtsfeldschema gebraucht; die Parallelkreise stehen um so dichter, je peripherer sie liegen.

Die flächentreue Ebenenprojektion steht zwischen beiden letztgenannten Projektionen in der Mitte und ist außerdem dadurch charakterisiert, daß sie flächentreu ist, d. h. die Flächenrelation zweier beliebiger Skotome auf der kugeligen Fläche des Perimeters ist gleich der Flächenrelation zweier entsprechender Skotome auf dem ebenen Kartennetze. Ich habe in unseren Krankengeschichten diese flächentreue Projektion (Fig. 4—35) gebraucht; die Parallelkreise stehen etwas dichter nebeneinander, je mehr sie sich der Peripherie nähern, doch nicht so dicht beieinander wie bei der orthographischen Projektion.

Das Halbmessergesetz $f(\delta)$ ist dabei $2 \sin \frac{\delta}{2}$. Die Literatur für diese Formel findet man in GRETSCHEL, Lehrbuch der Kartenprojektionslehre, 1873, S. 151 und 187 oder in ZOEPPRITZ, Kartenentwurfslehre, 1899, S. 41. Aber beide sind für uns Mediziner ziemlich umständlich abgefaßt. Ich habe durch Umrechnung aus einer einfachen Formel der reinen Integralrechnung dieselben Resultate erzielt, welche Methode am einfachsten erscheint.

In KIEPERT, Integralrechnung, 1903, S. 179 unter der Aufgabe „Man soll den Flächeninhalt einer Kugelzone berechnen“ steht eine Formel:

$$0 = 2a\pi \int_{y_1}^{y_2} dy = 2a\pi (y_2 - y_1) = 2a\pi h,$$

wenn man dabei die Höhe $y_2 - y_1$ der Kugelzone mit h bezeichnet (Fig. 36). Falls man aber den Halbmesser a der Kugel als 1 nimmt,

Fig. 36.

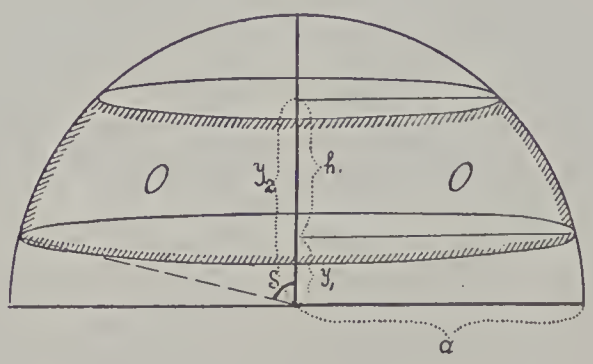

dann kann man den Flächeninhalt der Kugelzone 0 ganz einfach bezeichnen:

$$0 = 2\pi h.$$

Wir nehmen sogar nur einen speziellen Fall von dieser Formel der Kugelzone an, nämlich nur den Fall des Kugelsegments, indem man $y_2 = 1$, also $h = 1 - y_1$, macht. Wenn man den dem Kugelsegment mit der Höhe h entsprechenden zentralen Winkel als δ nimmt, so ist:

$$y_1 = \cos \delta ,$$
$$h = 1 - y_1 = 1 - \cos \delta .$$

Nun nehmen wir eine ebene Fläche mit einem Kreis darauf; die Fläche des Kreises sei $0'$, der Halbmesser sei r; nach der allbekannten Formel der Geometrie ist:

$$0' = \pi r^2 ;$$

nach der Definition der flächentreuen Projektion nehmen wir die Fläche des Kugelsegments gleich der Fläche des Kreises, also:

$$0 = 0' ,$$
$$2\pi h = \pi r^2 ,$$
$$r^2 = 2h = 2(1 - \cos \delta) = 2(2 \sin^2 \frac{\delta}{2}) ,$$
$$r = 2 \sin \frac{\delta}{2} ,$$

weil r die gesuchte Funktion oder Halbmessergesetz $f(\delta)$ ist, so ist das gesuchte Halbmessergesetz also:

$$f(\delta) = 2 \sin \frac{\delta}{2} .$$

Wenn man dieses Halbmessergesetz kennt, so kann man weiter rechnen. Wenn ich z. B. den Halbmesser für 10° als Einheit = 1,000 setze, so ist der Halbmesser für 20° durch folgende Proportion zu berechnen:

$$2 \sin \frac{10°}{2} : 2 \sin \frac{20°}{2} = 1{,}000 : x ,$$
$$x = 1{,}992 ;$$

so haben wir die in Tab. 7 stehenden Zahlen bekommen, wo der Halbmesser für 10° in allen Projektionen als Einheit = 1,0 gesetzt ist.

In Tab. 8 haben wir die Fläche für 10° als Einheit = 1,0 in allen Projektionen genommen, damit man die Flächenproportionen untereinander vergleichen kann.

Wenn man in beiden Tabellen genau nachforscht, so findet man, daß die flächentreue Ebenenprojektion in bezug auf die graphische Darstellung des Gesichtsfeldes mathematisch fehlerfreier ist als andere Projektionen.

Tab. 7.

Vergleichungstafel der Längen der Meridianlinien und der Parallelkreise.

Grad des Parallelkreises	Auf Kugelfläche		Auf projizierten Flächen						
			Proportion der Meridianlinien und der Parallelkreise				Proportion der Meridianlinien		
			Ebenenprojektion				Zylinderprojektion		Kegelprojektion
	Proportion der Meridianlinien	Proportion der Parallelkreise	Zentrale	Mittabstandstreue	Flächentreue	Orthogonale	Mittabstandstreue	Flächentreue	Sehsphäre
10°	1,000	1,000	1,000	1,000	1,000	1,000	1,000	1,000	1,000
20	2,000	1,970	2,064	2,000	1,992	1,970	2,000	3,970	1,560
30	3,000	2,879	3,274	3,000	2,970	2,879	3,000	8,819	2,060
40	4,000	3,702	4,759	4,000	3,924	3,702	4,000	15,40	2,560
50	5,000	4,411	6,759	5,000	4,849	4,411	5,000	23,51	3,000
60	6,000	4,987	9,823	6,000	5,737	4,987	6,000	32,91	3,440
70	7,000	5,411	15,58	7,000	6,581	5,411	7,000	43,31	3,750
80	8,000	5,671	32,16	8,000	7,375	5,671	8,000	54,39	4,060
90	9,000	5,759	∞	9,000	8,113	5,759	9,000	65,82	4,380

Tab. 8.

Vergleichungstafel der Flächendimension.

Grad des Parallelkreises	Fläche auf der Kugel	Flächen auf den Ebenen						
		Ebenenprojektion				Zylinderprojektion		Kegelprojektion
		Zentrale	Mittabstandstreue	Flächentreue	Orthogonale	Mittabstandstreue	Flächentreue	Sehsphäre
10°	1,000	1,000	1,000	1,000	1,000	1,000	1,000	1,000
20	3,970	4,261	4,000	3,970	3,879	2,000	3,970	1,600
30	8,819	10,72	9,000	8,819	8,291	3,000	8,819	2,200
40	15,40	22,65	16,00	15,40	13,70	4,000	15,40	2,800
50	23,51	45,68	25,00	23,51	19,46	5,000	23,51	3,300
60	32,91	96,49	36,00	32,91	24,87	6,000	32,91	3,900
70	43,31	242,8	49,00	43,31	29,28	7,000	43,31	4,300
80	54,39	1034,	64,00	54,39	32,16	8,000	54,39	4,700
90	65,82	∞	81,00	65,82	33,16	9,000	65,82	5,200

Im neueren Erdatlas wird mit Recht die flächentreue Projektion mehr angewendet, besonders wenn ein Erdpol im Mittelpunkt der Karte steht, wie wir es in ANDREES Handatlas, 1906, vorfinden.

Die mittabstandstreue Zylinderprojektion besteht aus lauter gleichgroßen Rechtecken, was an eine Fieberpulstabelle erinnert (vgl. Fig. 37).

Die flächentreue Zylinderprojektion besteht auch aus mehreren Rechtecken, die aber um so kleiner werden, je näher sie in der originalen Kugelfläche dem Pole rücken (vgl. Fig. 37).

Die beiden letzteren Projektionen habe ich im Interesse für die graphische Darstellung der Sehsphäre im folgenden Kapitel benutzt.

12. Kapitel.

Die flächentreuen Darstellungen der Sehsphäre.

An diesem Orte müßten wir uns eigentlich mit der europäischen Literatur beschäftigen, damit man die Fortschritte auf diesem Gebiet kennen lernt. Da die ausführliche Beschreibung unserer Fälle uns zu möglichst geringer Benutzung der europäischen Literatur zwingt, so wird der Leser auf folgende zusammenfassende Arbeiten verwiesen: v. Monakow, Gehirnpathologie, 1905; Wehrli, über die anatomisch-histologische Grundlage der sog. Rindenblindheit usw., 1906; Wilbrand, über die makulär-hemianopische Lesestörung usw., 1907.

Henschen berichtet in seinen „klinischen und anatomischen Beiträgen zur Pathologie des Gehirns“ 1.—4. Teil 1890—1903 mehrere schöne Fälle. Er betont, daß die obere Kalkarina-Lippe die Lichtempfindung von dem dorsalen Retina-Quadranten empfängt, die untere Kalkarina-Lippe die von dem ventralen Retina-Quadranten; eine auf der Rinde des Bodens der Fissura calcarina beschränkte Läsion war von einem Skotome in der Horizontallinie begleitet.

Bei unseren Fällen mit Hemianopsia inferior oder quadrata inferior war die Sehsphäre von oben verletzt, die horizontale Trennungslinie war sehr scharf und zog bei genau perimetierten Fällen immer ziemlich genau durch die Horizontalebene, wie im Falle 5, 7, 10, 12, 17. Der Gesichtsfelddefekt kann also unter pathologischen Zuständen der Sehsphäre bzw. Sehstrahlung schärfste Begrenzung im horizontalen Meridian zeigen, wie sie in dem vertikalen Meridian längst bekannt ist. Nach v. Monakow ist eine reine Läsion der Sehsphäre kaum möglich, ohne dabei die hinterste Partie der Sehstrahlung zu verletzen; in dieser letzteren muß man also den Grund der scharfen Trennungslinie im horizontalen Meridian des Gesichtsfeldes suchen. Anatomisch sollen dabei ein oder mehrere Elemente, die mit den Projektionsfasern des Sehnerven nichts zu tun haben, diese hinterste Partie der Sehstrahlung in zwei gleiche Teile spalten, und wir finden da Tapetum, Cornu posterius bzw. seinen Ependymfortsatz und Fissura

calcarina. Oberhalb dieser drei Elemente soll der dorsale Teil der Sehstrahlung, welcher die obere Netzhauthälfte beherrscht, verlaufen, durch dessen totale Zerstörung eine komplette Hemianopsia inferior zustande kommt.

In unserer bisherigen Beschreibung haben wir die Projektionsfasern der Sehnerven in den Hinterhauptslappen einfach als Sehstrahlung benannt. Anatomisch soll sie nach FLECHSIG, v. MONAKOW nicht nur in der eigentlichen GRATIOLETschen Sehstrahlung, sondern auch in dem Fasciculus longitudinalis inferior verlaufen.

v. MONAKOW hat sich über die Ausbreitung der menschlichen Sehsphäre folgendermaßen geäußert: „Es ist höchst wahrscheinlich, daß die eigentliche Sehsphäre, d. h. das ganze Gebiet, welches noch durch lichtleitende bzw. optische Zeichen vermittelnde Projektionsfasern bedient wird, eine über die Regio calcarina weit hinausgehende ist und den Cuneus, die lateralen Okzipitalwindungen, ja sogar die hintere Partie des Gyrus angularis in sich schließen würde." Die Regio calcarina (Kernzone der Sehsphäre) umfaßt nach ihm nahezu die ganze Rinde der Fissura calcarina nebst der Lippe des Cuneus und des Lobus lingualis, dann die Rinde der Fissura retrocalcarina, ferner auch ein Stück der Rinde in der kaudalen Umgebung der zweiten Okzipitalfurche.

Die eigentliche Sehsphäre nach v. MONAKOW möchte ich als ganze Sehsphäre bezeichnen. Die ganze Sehsphäre besteht m. E. funktionell aus zwei Teilen, die ich als Hauptsehsphäre und Nebensehsphäre benennen möchte. Die Hauptsehsphäre wurde in bisheriger Beschreibung einfach als Sehsphäre ausgedrückt, wo eine scharfe Projektion im Sinne eines Abklatsches der Retina auf die Gehirnrinde stattgefunden hat. Die Nebensehsphäre umfaßt die übrige Sehsphäre, wo zwar eine Projektion, jedoch keine scharfe, sich vorfindet (vgl. Fig. 39).

Die Sehsphäre nach HENSCHEN beschränkt sich nur auf die Rinde der Fissura calcarina, wo eine scharfe Projektion zu finden sei; also seine Sehsphäre ist meine Hauptsehsphäre und gleichzeitig die ganze Sehsphäre in funktioneller Hinsicht. Die Begrenzung seiner Hauptsehsphäre scheint mir etwas zu eng zu sein und erstreckt sich m. E. nach auch auf die mediane Fläche des Okzipitallappens etwa einen Zentimeter breit um den Einschnitt der Fissura calcarina herum. Denn die Möglichkeit, daß die Läsion einer zirkumskripten Partie (wahrscheinlich eines Teiles der medianen Fläche) einer Hauptsehsphäre die andere Hauptsehsphäre in Mitleidenschaft zieht, geht aus einer Reihe von unseren Fällen (7, 12, 17, 18, 19) hervor; in diesen Fällen

war eine gewisse symmetrische Lage des Gesichtsfelddefektes zu den Vertikalmeridianen zu beobachten. Diese Tatsache wäre wohl nur so zu erklären, daß die beiden Hauptsehsphären in der Medianebene des Gehirns zum Teil dicht aneinander stoßen.

Die Unabhängigkeit des Okzipitalpols von der Hauptsehsphäre können wir mit HENSCHEN annehmen, denn die Läsion dieses Bezirkes verursacht keine Gesichtsfelddefekte, wenn sie nicht tiefgreifend ist (vgl. Fall 5 und 7).

Die wichtige Frage nach der Lage des makulären Feldes im Cortex zu lösen, sind unsere Fälle besonders geeignet. HENSCHEN und KUESTERMANN hatten dieses Feld in den Boden des vorderen Abschnittes der Fissura calcarina, LAQUEUR und SCHMIDT dagegen in das Gebiet der hinteren Kalkarinagegend verlegt. Alle unsere Erfahrungen lehren uns, daß das makuläre Feld in letzterer Gegend liegen muß, weil die Läsion der Hauptsehsphäre von hinten her immer perizentrales Skotom verursacht und dabei die periphere Gesichtsfeldpartie unverletzt bleibt, wie in Fällen 7, 17, 19, 20. Je tiefer die Verletzung die Hauptsehsphäre trifft, desto mehr vergrößert sich das Skotom vom Zentrum nach der Peripherie zu, wofür die Fälle 20, 19, 7, 18, 17, 12, 5 einen schönen Beweis liefern.

Bei dieser Anordnung der Projektionsfasern innerhalb der Hauptsehsphäre erinnern wir uns der Zylinderprojektion im vorigen Kapitel; und wir möchten einen Schritt weiter gehen und zu erfahren suchen, welcher Art von Figur die Zylinderprojektion der Sehsphäre in der Mathematik darstellen würde, und wie innerhalb der Hauptsehsphäre das Flächenverhältnis zwischen der Makulargegend und den einzelnen Extramakulargegenden sich darstellt.

Zu dieser Rechnung müssen wir eine mathematische Vorbemerkung machen. $a', b', c', d', e', f', g'$ sind kleine Rechtecke, die aneinander gefügt ein größeres, längliches Rechteck ergeben (Fig. 37, Beispiel).

Auf dieser Fläche mache man 6 Mal mit einem Tuschpinsel — immer von links (a') ausgehend — ganz beliebig Striche, wobei sich folgende 6 Serien ergeben würden: 1. $a'+b'$, 2. $a'+b'+c'+d'+e'+f'+g'$ (ganze Fläche), 3. a', 4. 0 (keine Fläche), 5. $a'+b'+c'+d'$, 6. $a'+b'+c'+d'+e'+f'+g'$.

Haben wir nur 6 Proben angestellt, so ist folgende Formel am wahrscheinlichsten:

$$a'=b'=c'+d'=e'+f'+g'.$$

Dieses Resultat ist um so richtiger, je öfter man diese Probe wiederholt.

Fig. 37.

Zylinderprojektionen und entsprechende Kurven.

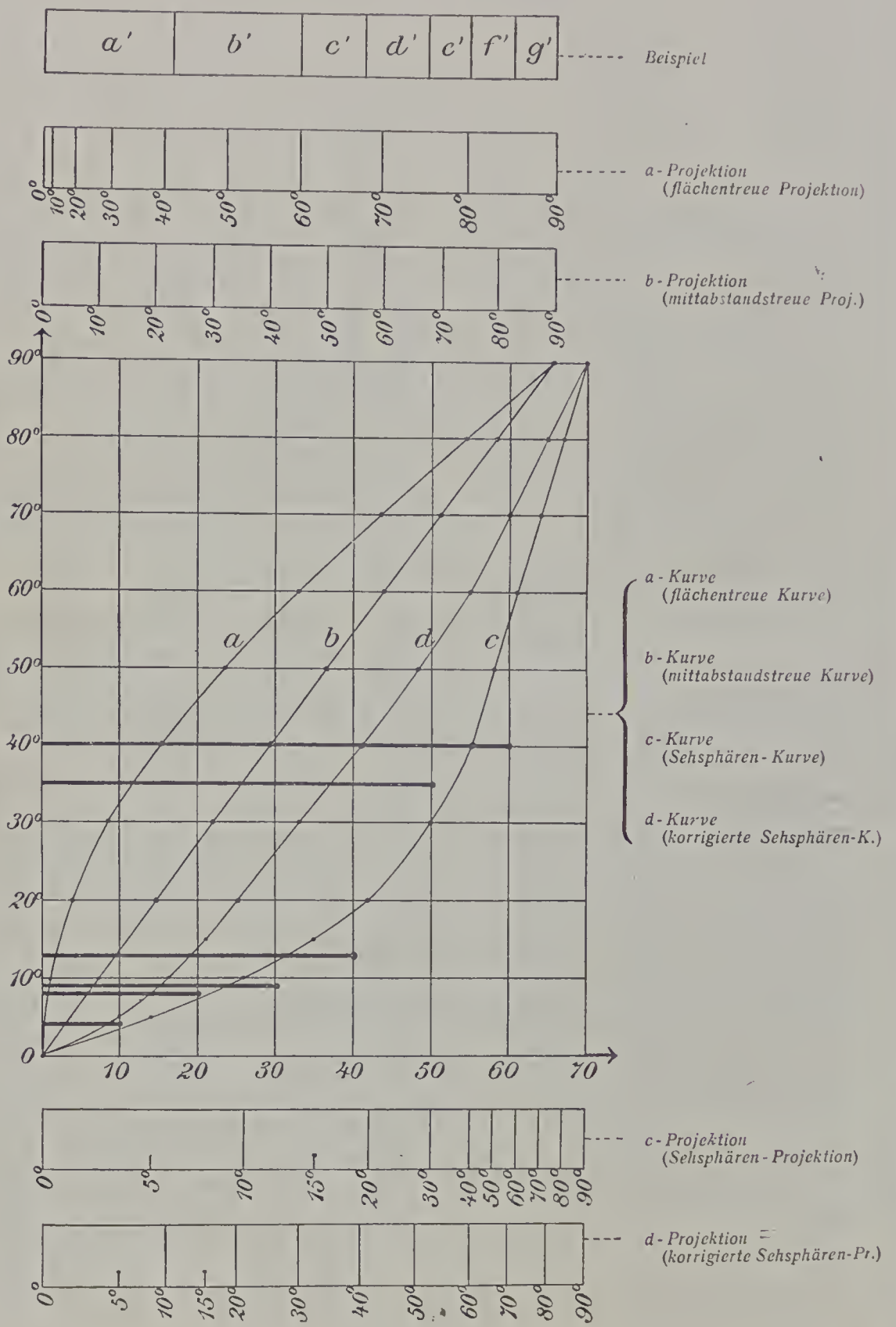

Ich bemerke hier, daß ich nicht weiß, ob diese Berechnungsart in dieser Form in einem mathematischen Lehrbuch zu finden ist. Es handelt sich mithin um einen speziellen Fall der Wahrscheinlichkeitsrechnung.

Wir wollen diese Rechnung nun auf die Hauptsehsphäre anzuwenden suchen. Wir nehmen Fall 20, 19, 7, 18, 12, 17 an. Im Fall 20 erreicht die äußere Grenze des absoluten Gesichtsfelddefektes 4° durchschnittlich auf beiden Augen; im Fall 19 erreicht sie 8°; im Fall 7 bis 9°; im Fall 18 bis 13°; im Fall 12 bis 35°; im Fall 17 bis 40°. Weil weitere Fälle uns nicht bekannt sind, so ist folgende Formel am wahrscheinlichsten:

$$0°—4° = 4°—8° = 8°—9° = 9°—13° = 13°—35° = 35°—40 = 40°—90°.$$

Wenn wir diese Verhältnisse auf ein Millimeterpapier übertragen und dazu eine durchschnittliche Kurve zu ziehen versuchen, so bekommt man in Fig. 37 eine Sehsphärenkurve (*c*-Kurve) mit der Konkavität nach oben, im Gegensatz zu einer flächentreuen Kurve (*a*-Kurve) mit der Konkavität nach unten. Wenn man von der *a*-Kurve eine Zylinderprojektion zeichnen wollte, so bekäme man eine *a*-Projektion oder flächentreue Zylinderprojektion; ebenso kann man von der *c*-Kurve eine *c*-Projektion oder Sehsphären-Zylinderprojektion bekommen. Die letztere Projektion muß modifiziert werden aus folgenden Gründen: 1. muß die stärkere Mortalität bei den tiefgreifenderen Läsionen des Okzipitallappens berücksichtigt werden. Wir haben also relativ zu wenig Fälle von ausgedehnteren Gesichtsfelddefekten in obige Rechnung hineingebracht. 2. Der ausgedehnte Gesichtsfelddefekt vom Zentrum wird unter Umständen durch eine konzentrische Gesichtsfeldeinengung von außen her verdeckt und sei deshalb aus der Rechnung ausgeschaltet.

Diese beiden Momente zwingen uns, eine Korrektion der *c*-Sehsphärenkurve in der Weise vorzunehmen, daß ihre Konkavität sich nach oben hin abflacht und sich der *a*-flächentreuen oder *b*-mittabstandstreuen Kurve nähert, und die *d*-Kurve (korrigierte Sehsphärenkurve) bzw. *d*-Projektion (korrigierte Sehsphären-Zylinderprojektion) ergibt.

Weil die hintere Partie der Fissura calcarina seichter ist als die vordere, so verschmälert sich die Breite der Sehsphäre nach dem Pole zu immer mehr, wie in der flächentreuen Darstellung der Hauptsehsphäre (Fig. 38); und wir erinnern uns dabei an eine flächentreue Kegelprojektion aus der Kartenentwurfslehre (Zoepprtiz). In Tab. 7 habe ich die so erhaltenen Längen der je 10°, 20°, 30° usw. entsprechenden Meridianlinien der Hauptsehsphäre übertragen, und in Tab. 8 die entsprechenden Flächen.

Daß die Schärfe der Begrenzung eines Skotomes tatsächlich in der Makulargegend weit größer ist wie an der Peripherie, zeigt Fall 17 sehr deutlich, und wir müssen deshalb in der Darstellung der Hauptsehsphäre berücksichtigen, daß die Begrenzungslinie der je 10° entsprechenden Meridianlinien, die den Parallelkreisen des Gesichtsfeldschemas entsprechen, im hinteren Teile der Hauptsehsphäre immer weniger scharf werden.

Fig. 38.

Flächentreue Darstellung der linken Hauptsehsphäre.

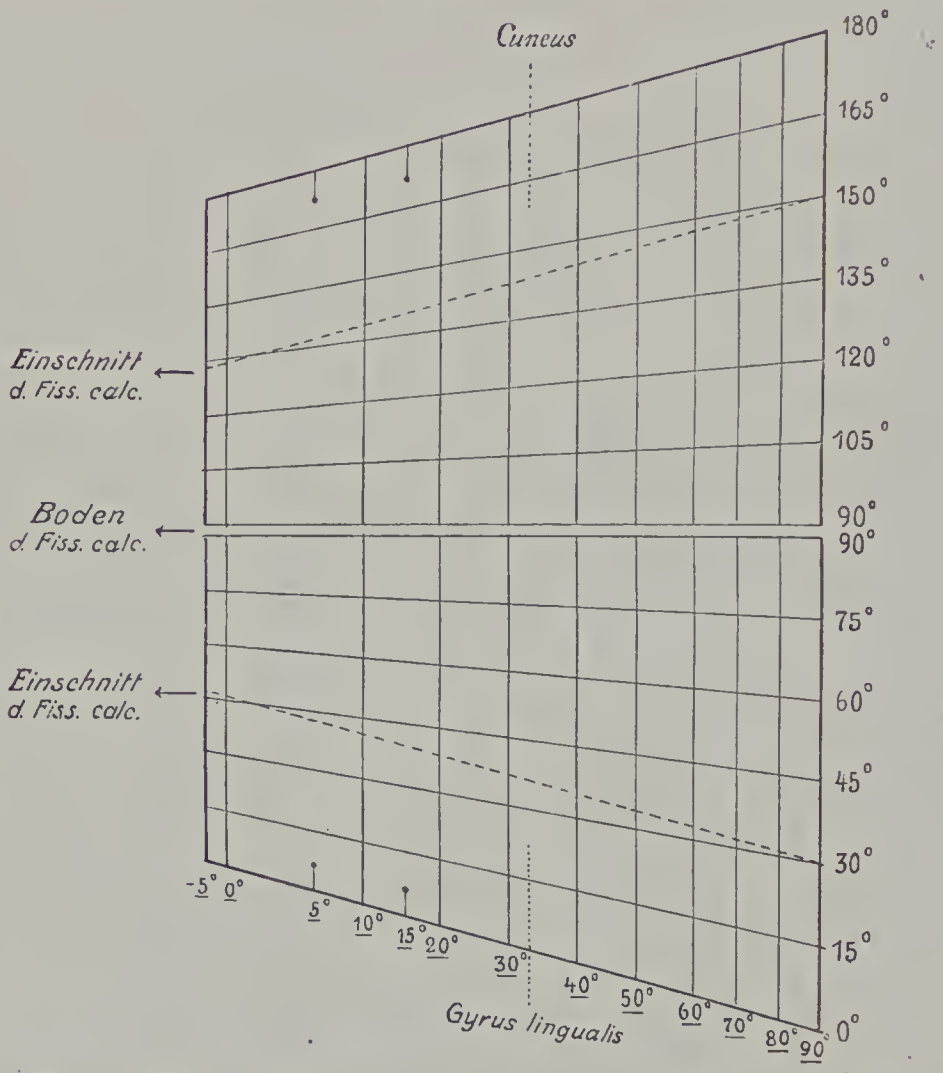

Gradzahlen ohne Unterstrich entsprechen den Graden der Meridianlinien unseres Gesichtsfeldschemas; die mit Unterstrich den Graden der Parallelkreise, mit Minus gezeichnete Grade denen der makularen Aussparung.

Jetzt erhebt sich die Frage, wie die einzelnen Meridianlinien des Gesichtsfeldes in der Hauptsehsphäre sich anordnen. HENSCHEN hat beobachtet, daß eine auf der Rinde des Bodens der Fissura calcarina

beschränkte Läsion von einem Skotome in der Horizontallinie des Gesichtsfeldes begleitet war. Außerdem sprechen unsere Erfahrungen für HENSCHEN, daß eine oberhalb bzw. unterhalb der Fissura calcarina gelegene Läsion einen Gesichtsfelddefekt im unteren bzw. oberen Quadranten hervorruft. Durch diese Tatsache kommt man zum folgenden Schluß: Die Meridianlinien der linken Hälfte des Gesichtsfeldschemas, welche nach oben, oben links, links, links unten und unten vom Gesichtsfeldzentrum gerichtet sind, ordnen sich in der linken Hauptsehsphäre einfach treppenweise von oben nach unten, wie Fig. 38 zeigt. Mit den Meridianlinien der rechten Gesichtshälfte verhält es sich genau so. Für die Herstellung der flächentreuen Darstellung der Hauptsehsphäre war die Anwendung des Gesetzes der Kontinuität unbedingt notwendig; dies lautet: In einer Netzhauthälfte nebeneinanderstehende Elemente stehen in der entsprechenden Hauptsehsphäre auch nebeneinander, denn ein einziger Herd in einer Hauptsehsphäre verursacht nur ein einziges (homonymes) Skotom, das meist eine ziemlich regelmäßige Gestalt (rundliche, ovale usw.) hat.

Fig. 39.

Flächentreue Darstellung der linken Haupt- und Nebensehsphäre.

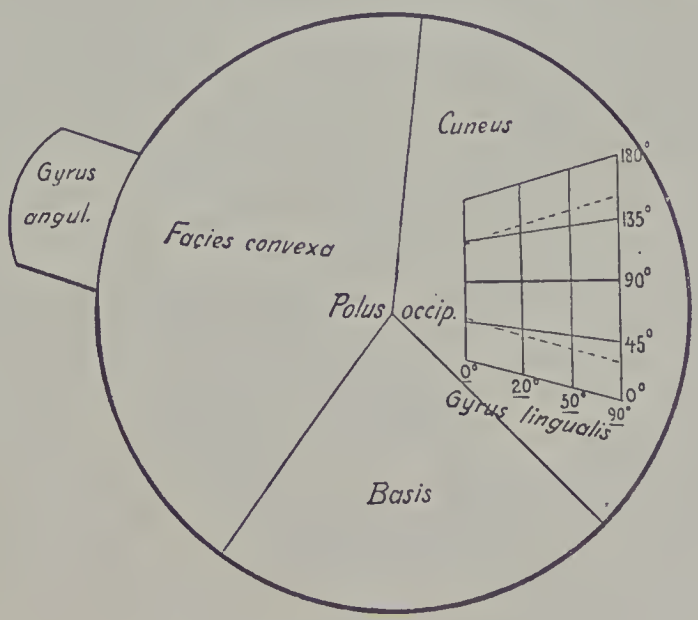

Eine kleine Ausnahme besteht darin, daß eine schärfere Trennungslinie bzw. Trennungszone in der Hauptsehsphäre dem Boden der Fissura calcarina entlang existieren muß, weil die entsprechende hinterste Partie der Sehstrahlung sehr scharf in zwei Teile getrennt ist; diese Zone ist in Fig. 38 dargestellt.

Nun muß uns die Frage der makularen Aussparung beschäftigen, welche in unsern Fällen regelmäßig mit Hemianopsia dextra bzw. sinistra verbunden war. Ich nehme einen Fall mit rechtseitiger Hemianopsie mit makularer Aussparung an. Es fragt sich nun, wo eigentlich die Elemente der ausgesparten rechtseitigen Makulargegend der Netzhaut in der linkseitigen Hauptsehsphäre projiziert liegen. Dabei finden wir einen schmalen Saum im hinteren Teil der Hauptsehsphäre, indem die recht- und linkseitigen Makularelemente dicht nebeneinander stehen können, wie die Fig. 38 zeigt. Diese makulare Aussparung kann wie die gewöhnliche konzentrische Einengung des Gesichtsfeldes maximale Einengung zeigen und unter Umständen verschwinden.

Auf normale zentrale Sehschärfe ist noch zu hoffen, wenn die Makulargegend der Hauptsehsphäre auf einer Seite total und auf der andern entweder die ventrale oder dorsale Hälfte in toto zerstört worden wäre, wie im Falle 19. WILBRAND hatte die Doppelversorgung der Makula in den Okzipitallappen angenommen; m. E. kann man auf Grund der in Fall 19 gemachten Beobachtung in diesen eine mindestens vierfache Vertretung der Fovea centralis innerhalb der Hauptsehsphären annehmen.

Das Vorhandensein einer Nebensehsphäre muß angenommen werden. Denn bei doppelseitiger Hemianopsie, in der die Läsion die beiden Hauptsehsphären in toto getroffen hat, bleibt noch eine Funktion um den Fixierpunkt herum nach FOERSTER u. a. übrig. Diese letztere Funktion ist m. E. die Funktion der Nebensehsphäre, die erst durch starke Funktionsstörung der Hauptsehsphäre objektiv nachweisbar geworden ist. Vermutlich endigen in den Nebensehsphären relativ viele Makularfasern (Fig. 39).

Ohne eine strenge Trennung von Haupt- und Nebensehsphäre scheinen mir mehrere Streitpunkte zwischen HENSCHEN und WILBRAND einerseits, und v. MONAKOW, BERNHEIMER, WEHRLI anderseits nicht entscheidbar. Die Haupt- und Nebensehsphäre bilden die ganze Sehsphäre wie Fig. 39.

In den beiden Figuren (Fig. 38 und 39) habe ich nur geometrisch einfache Gerade und Kreise gebraucht, um andeutungsweise eine Grundlage zu geben, wie eine richtigere flächentreue Darstellung des ganzen Okzipitallappens und sogar des ganzen Gehirns mit geometrisch komplizierteren Linien gezeichnet werden muß; das wäre eine schwere, doch wichtige Arbeit für die Anatomen der Zukunft.

Trotzdem der Okzipitallappen so unregelmäßig gebaut ist und starken individuellen Schwankungen unterliegt, bin ich doch der Meinung, daß eine Anfertigung von flächentreuen Darstellungen für die Wissenschaft sehr wichtig ist. Ich habe mir möglichst Mühe gegeben, meine Darstellungen unter sorgfältiger Benutzung unseres Materials zu zeichnen. Ich weiß, daß die Zeichnungen viele Einwände hervorrufen werden; hoffentlich geben diese mit der Zeit eine Veranlassung zu Verbesserungen. Aber schon jetzt dürften meine Zeichnungen bei der Verwundung der kortikalen Sehsphäre in klinischem Interesse verwertbar sein.

Literaturverzeichnis.

Fujiwara, Tetzutaro, Über die Ausbreitung des Gesichtsfeldes. Mitteilung der ophthalmologischen Gesellschaft zu Japan (Nippon Ganka Gakkai Dsassi). 2. Bd., Nr. 2, 1895. . . . . (Kap. 10.)

Haga, Eijiro, Heilverfahren der kleinkalibrigen Kugeln. Mitteilung der medicinischen Gesellschaft zu Tokyo. Bd. 18, Nr. 10—13, 1904. (Kap. 6, 10.)

Inouye, Tatsuji, Über Kraniokoordinometer, Mitteilung der militärischen Gesellschaft (Gun ih Gakkai Dsassi). Nr. 156, 1906. . . . (Kap. 1, 11.)

Koike, Seichoku, Über die hygienische Organisation beim japanisch-russischen Kriege. Bericht des zweiten japanischen medizinischen Kongresses zu Tokyo (Dai nikai Nippon Rengo Igakkai Kaishi). 1907. (Kap. 10.)

Kuroiwa, Tokumei, Gehirnabszeß nach Schußverletzung. Mitteilung der kriegsmedizinischen Abteilung des zweiten medizinischen Kongreßes zu Tokyo. 1. Bd., 1906. . . . . (Kap. 4.)

Mizuo, Gentaro, Über die normalen Gesichtsfelder der Japaner. Beiträge zur Physiologie, Festschrift zu Ehren der 25jährigen Lehrtätigkeit von Prof. K. Osawa, Universität Tokyo. 1907. . . . . (Kap. 10.)

Nose, Seita, Über einfachste Methode, die Lage der Hirnwindungen zu bestimmen. Centralblatt für Neurologie zu Japan (Shinkeigaku Dsassi). 4. Bd., Nr. 8, Nr. 10, 1905. Über einf. Methode usw. Mitteil. d. Kriegsmed. Abt. d. zw. med. Kongr. zu To. 2. Bd., 1906. . . . . (Kap. 2, 11.)

Oka, Tsuneichiro, Mitteilungen über Hemianopsie durch Kugelverletzungen. Mitteil. d. ophth. Gesell. zu Japan. 10. Bd., Nr. 4, 1906. (Kap. 5, 6, 10.)

Ono, Rokuzo, Hemianopsie durch Hirnverletzung. Mitteil. d. Kriegsmed. Abt. d. zw. med. Kongr. zu To. 2. Bd., 1906. . . . . (Kap. 6, 7, 8, 9, 10.)

Wada, Eitaro, Heilverfahren der Schußverletzungen durch japanische Geschosse. Mitteil. der kriegsmed. Abt. d. zw. med. Kongr. zu To. 1. Bd., 1906. (Kap. 4.)

Andrees Handatlas. 5. Aufl. 1906. . . . . (Kap. 11.)

Beevor, and Collier, A contribution to the study of the cortical localisation of vision. Brain 24. 2. Bd. 1904.

Benedikt, Schädel- und Kopfmessung. Real-Encycl. d. ges. Heilk. 1899. (Kap. 11.)

Bernheimer, Wurzelgebiete der Augennerven usw. Gräfe-Sämisch. 1900. (Kap. 12.)

Bruns, P., Über die kriegschirurg. Bedeutung der neuen Feuerwaffen. XXI. Chir. Kongr. 1892.

Christiansen, V., Fall v. Schußläsion durch die zentr. opt. Bahnen. Nordiskt. Med. Arkiv 1902.

Déjérine, J., Anatomie des centres nerveux, tome I. 1895. . . . . (Kap. 2.)

Flechsig, Gehirn und Seele, 1896. . . . . (Kap. 12.)

Förster, R., Über Gesichtsfeldmessungen. Bericht über d. ophth. Kongr. in Paris, klin. Monatsbl. f. Augenh. 1867. Das Perimeter, Bericht d. ophth. Ges. zu Heidelberg. 1869. Über Rindenblindheit. Arch. f. Ophth. Bd. 36., 1890. . . . . (Kap. 1, 5—12.)

Froriep, A., Die Lagebeziehungen zwischen Gehirn und Schädeldach. 1897. (Kap. 2.)

Galezowski, Etude sur la migraine ophtalmique. Arch. gén. de méd. 1878. (Kap. 10.)

Gretschel, H., Lehrbuch der Kartenprojektionslehre, 1873. . . . (Kap. 11.)

Günther, Handb. der Geophysik. 1. Bd., 2. Aufl., 1897.

Henschen, S. E., Klin. und anat. Beiträge zur Pathologie des Gehirns, 1890—1903. Le centre cortical de la vision. Rapp. congr. internat. Paris 1900. (Kap. 12.

Hirschberg, J., Zur Gesichtsfeldmessung. Arch. f. Augenheilk. 4. Bd., 1875. (Kap. 1, 11.)

Hyrtl, Handb. der top. Anat. u. ihrer med. Anwendungen. 1. Bd., 7. Aufl., 1882. (Kap. 2.)

Kiepert, L., Grundriß der Differential- und Integral-Rechnung. 8. Aufl., 1903. (Kap. 11.)

Kocher, T., Chirur. Operationslehre, 1897. . . . . (Kap. 2, 11.)

Krönlein, Zur kranio-zerebralen Topographie. Beiträge z. klin. Chirur. 22. Bd., 1898. . . . . (Kap. 11.)

Landolt, Die Untersuchungsmethode, Gräfe-Sämisch, 1904. . . (Kap. 5, 11.)

Laqueur und Schmidt, Lage des Zentrums der Mac. lutea. Virchows Arch. 158. Bd., 1900. . . . . (Kap. 12.)

Lenz, Beiträge zur Hemianopsie. Dissertation, 1905.

Lissauer, Fall von Seelenblindheit. Arch. f. Psych. 21. Bd., 1890. (Kap. 10.)

Merkel, F., Handb. d. top. Anat. 1. Bd., 1885. . . . . (Kap. 2.)

Monakow, Gehirnpathologie, 2. Aufl., 1905. . . . . (Kap. 10, 12.)

Mott and Schäfer, Eye movement produced by unilat. and bilat. farad. of the monkey's brain. Brain 1890.

Munk, Über Funktion der Grosshirnrinde, 1890. . . . . (Kap. 10.)

Poesek, R., Fall v. kortik. Hemianopsie. Zeitschr. f. Augenheilk. 13. Bd., 1905.

Rudio, F., Analytische Geometrie der Ebene, 6. Aufl. 1906. Anal. Geom. d. Raumes, 3. Aufl. 1901. . . . . (Kap. 4.)

Wehrli, E., Über die anat. histol. Grundlage der sog. Rindenblindheit usw. Arch. f. Ophth. 62. Bd., 1906. . . . . (Kap. 12.)

Wilbrand, Hemianop. Gesichtsfeldformen und opt. Wahrnehmungszentrum, 1890. Die Doppelversorgung der Mac. lutea. Arch. f. Augenheilk. Bd. 31, Erg.-Heft. 1895. Über die makulär-hemianopische Lesestörung. Klin. Monatsbl. f. Augenheilk. 45. Jahrg. 1907. . . . . (Kap. 12.)

Wilbrand und Sänger, Die Neurologie des Auges. 3. Bd., 1904—1906.

Zöppritz, K., Leitfaden der Kartenentwurfslehre. 1. Teil, die Projektionslehre, 1899. . . . . (Kap. 11, 12.)

Anmerkung: Den Inhalt der angeführten Literatur ohne Kapitelangabe konnte ich in diesem Buche nicht berühren.

Erklärung der Abbildungen, Fig. 40—54.

Tafel I.

Fig. 40 und 41. Kraniokoordinometer; 1 = vordere Hauptsäule, 2 = sagittale Hauptsäule, 3 = hintere Hauptsäule, 4 = Schieber, 5 = frontale Säule, 6 = vertikale Säule, 7 = Halter (Kap. 1 und 11).

Fig. 42. Kopfmodell der Japaner; (linke Hälfte); 0-Pk = Nullpunkt oder Hinterhauptspunkt, ä. G = Ort des äußeren Gehörganges, o. An = Ort des oberen Ansatzes der Ohrmuschel, St = Stützfläche für den Fuß des Kraniokoordinometers (Kap. 1 und 2).

Fig. 43. Fall 1, Hemianopsia sinistra (Kap. 5).

Fig. 44. Fall 2, Hemianopsia dextra (Kap. 5).

Fig. 45. Fall 3, Hemianopsia sinistra (Kap. 5).

Fig. 46. Fall 5, Hemianopsia inferior (Kap. 6).

Tafel II.

Fig. 47. Fall 12, Hemianopsia sinistra et quadrata inferior dextra (Kap. 7).

Fig. 48. Fall 17, Scotoma pericentrale inferius (Kap. 8).

Fig. 49. Fall 19, Hemianopsia dextra et scotoma pericentrale superius sinistrum (Kap. 8).

Fig. 50. Fall 20, Scotoma pericentrale superius dextrum (Kap. 8).

Fig. 51, 52 und 53. Fall 25, 26 und 27; konzentrische Einengung (Kap. 9).

Fig. 54. Fall 30, multiple Ringskotome (Kap. 9).

Druck von Breitkopf & Härtel in Leipzig.

INSTITUTE OF NEUROLOGY
ROCKFELLER
MEDIC
LIB
QUEE

Gaodi
STAINLESS STEEL
24ColorCard


Gaodi
ステンレス
STAINLESS STEEL
24ColorCard